21
květen 2018

Ortopedická protetika

Odborný časopis Federace ortopedických protetiků technických oborů

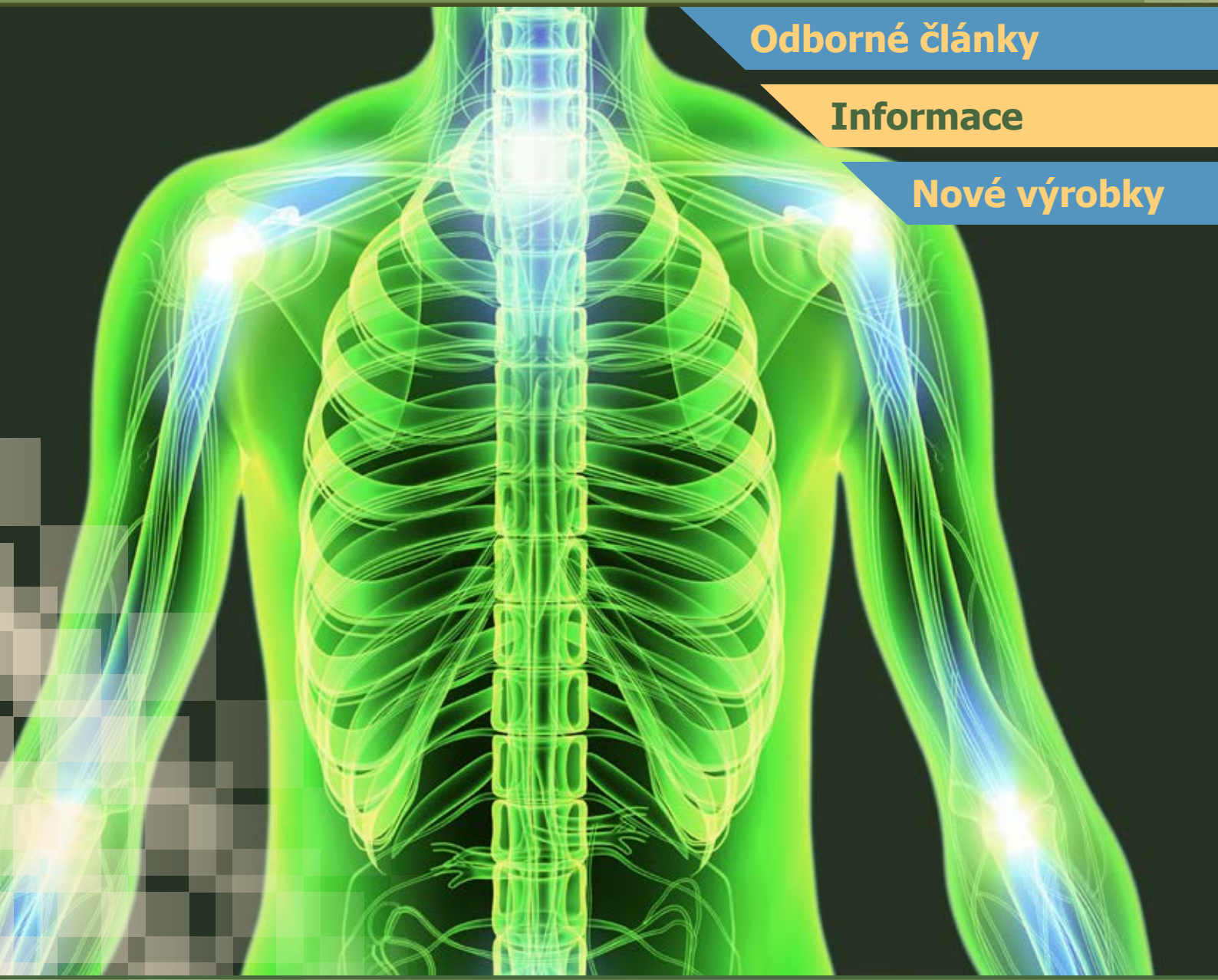

Odborné články

Informace

Nové výrobky

ALPS™ ECO LINER

ECDT / ECFR

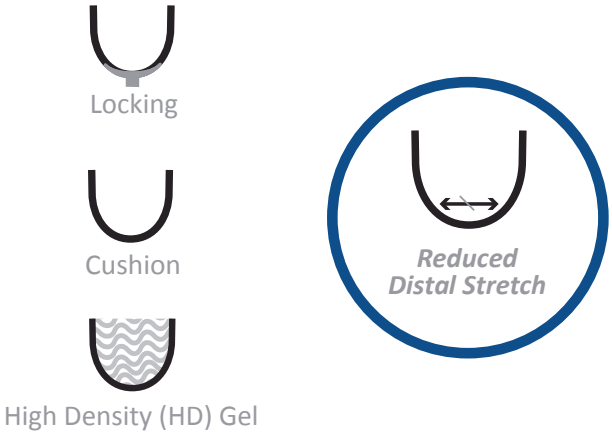

Gel Liner – With or Without Distal Attachment

The ALPS™ ECO Liner features a new distal construction with reduced stretch to control distal distraction. Using less energy to produce, the ECO Liner has a new seamless knitted construction with a chic new look. It is available in a Locking or Cushion Liner with the ALPS HD Gel to provide active amputees with a better degree of control.

- **New Distal Construction**
- **Only available in HD Gel**
- **Available in 3mm and 6mm uniform thickness**

Measured Size (cm)	Locking 3mm or 6mm Uniform	Cushion 3mm or 6mm Uniform
20-23 cm	ECDT**20**- (3, or 6)	ECFR**20** - (3 or 6)
24-25 cm	ECDT**24**- (3, or 6)	ECFR**24** - (3 or 6)
26-27 cm	ECDT**26**- (3, or 6)	ECFR**26** - (3 or 6)
28-31 cm	ECDT**28**- (3, or 6)	ECFR**28** - (3 or 6)
32-37 cm	ECDT**32**- (3, or 6)	ECFR**32** - (3 or 6)

ALPS

www.easyliner.eu

3172 04398.1E3 A

OBSAH

Úvodní slovo 4
PhDr. Rudolf Půlpán

Vzpomínka: Ladislav Vodička (1940–2018) 6
Zbyšek Malík

Z historie ortopedické protetiky (1. část) Od antiky po vrcholný středověk 8
Vladimír Voděra

Moderní chirurgie pahýlu: možnosti (plasticko-) chirurgické terapie při lokalizovaných bolestech pahýlu 12
J. Ernst, D. Liebetanz, C. Halsband, D. Wüstefeld, E. Andres. J. Siegel, H. Stinus, F. Braatz, H. Burchhardt, A. F. Schilling, W. Lehmann, G. Felmerer

Principy včasného protézování aneb za tři týdny po amputaci v bérci do protézy 18
prim. MUDr. Jana Táborská

Transfemorální pahýlová lůžka 20
Bc. Vladan Princ

Privykacie protézy alebo prvovybavenie 30
Ing. Marek Bachura, PhD., Bc. Vladan Princ

Protetika horních končetin v kojeneckém až předškolním období 34
Bc. Jan Maleš, Bc. Vladan Princ

Vrozené vady horních končetin 40
MUDr. Jitka Ježková

Osteoartróza kolenního kloubu 48
Mgr. Petra Poková

Hravá noha, zdravá noha 52
Bc. Nikola Vlasáková, Bc. Nicola Dörnerová, Hana Kohoutová, DiS.

Vylúčenie a minimalizácia rizík bezpečným návrhom a konštrukciou individuálnych ortéz dolnej končatiny u malých detí 60
MUDr. Blažena Brozmanová, CSc., MUDr. Martina Frištáková, PhD.

Efektivní využití kraniálních remodelačních ortéz u polohových deformit hlavy a po endoskopické operaci kraniosynostózy 64
Mgr. Jana Drnková, Ing. Pavel Černý, Ph.D., Andreas Kosteas, MUDr. Petr Libý, Ph.D., doc. MUDr. Michal Tichý, CSc., doc. RNDr. Hana Krásničanová, CSc.

Diagnostika a terapie skolióz z pohledu fyzioterapie 74
MUDr. Otto Kott, CSc., Mgr. Šárka Stašková, Mgr. Iva Vlčková

Využití ortéz v léčbě poranění Achillovy šlachy (1. část) Porovnání chirurgické a konzervativní léčby a srovnání terapeutických plánů 80
Bc. Attila Vajo

Plzeň bude mít první absolventy bakalářského studijního oboru Ortotik-protetik 86
Mgr. Rita Firýtová, Ing. Pavel Černý, PhD.,

Pohled do historie: prim. MUDr. Karel Čížek 88
Bc. Pavel Mašát

Kontu Bariéry je 25 let 90
Božena Jirků

Nové výrobky 94

FOPTO
FEDERACE ORTOPEDICKÝCH PROTETIKŮ TECHNICKÝCH OBORŮ

Ortopedická protetika č. 21
odborný časopis

Časopis Ortopedická protetika je oficiální odborný časopis Federace ortopedických protetiků technických oborů (FOPTO). Časopis je vydáván jednou ročně, příspěvky jsou uzavírány vždy k určitému datu a jeho distribuce je směrována na termín členské schůze FOPTO.
ISSN 1212-6705

Vydavatel
Federace ortopedických protetiků technických oborů, Zápy

Redakční rada
Tomáš Sýkora – šéfredaktor
Mgr. Tomáš Hajský – redaktor
Bc. Jan Maleš – redaktor

Adresa redakce
Protetika Plzeň s.r.o.
Časopis Ortopedická protetika
Bolevecká 38, 301 00 Plzeň
Email: info@protetika-plzen.cz
(jako předmět emailu uveďte „Časopis")

Pro autory a inzerenty
Uzávěrka příspěvků do časopisu Ortopedická protetika č. 21 byla 15.3.2018. Příspěvky do následujícího čísla zasílejte v elektronické podobě na adresu redakce s předmětem „Časopis". Za původnost a obsahovou správnost ručí autor. Redakce si vyhrazuje právo upravit příspěvky pro zachování jednotného grafického vzhledu. Distribuce časopisu podléhá rozhodnutí a schválení redakční rady. Šíření a používání příspěvků, jakož i jejich součástí, je možné pouze se souhlasem redakce.

Sazba
Petr Palma, Mgr. Tomáš Hajský

Tisk
Iva Vodáková – DURABO, Čelákovice

Úvodní slovo

PhDr. Rudolf Půlpán
prezident FOPTO

Vážení kolegové,

využívám této vzácné možnosti sdělit vám několik dalších poznatků z dění, které se nás všech přímo i nepřímo týká. Jak jistě víte, od roku 1997 platí zákon 48 o zdravotním pojištění. Ten se týká úhrad zdravotních pojišťoven za zdravotnické prostředky, které jsou hrazeny na základě Listiny lidských práv čl. 31, ve kterém se hovoří, že každý občan ČR má nárok na plně hrazené zdravotnické prostředky. Toto právo je různým způsobem znásilňováno prostřednictvím zdravotních pojišťoven a výsledkem je oblíbená klausule o „ekonomicky nejméně náročném provedení". Ta by zásahem Ústavního soudu měla navždy zmizet v propadlišti dějin.

Součástí tohoto zákona je i příloha, ve které jsou popsány jednotlivé zdravotnické prostředky a podmínky, za kterých jsou hrazeny. Jmenuje se příloha č. 3 a v minulých dobách byl její zápis velice minimalistický. Například u protéz vypadal takto:

48	5	protézy horních a dolních končetin – základní provedení	max. 1 ks za 2 roky; po předepsání ORP, REH, ORT	100 %; Av
49	5	protézy modulární horních a dolních končetin, které jsou zhotoveny ze stavebnicových polotovarů a sestav, včetně tahových protéz horních končetin	max. 1 ks za 2 roky; po předepsání ORP, REH, ORT a po schválení revizním lékařem	100 %; A

Postupem času k této příloze vznikla metodika zdravotních pojišťoven, kde byly nároky dále specifikovány a většinou vytvořeny horší podmínky než v původním zákoně. Ovšem pojišťovna rovněž vládla nad

jednotlivými smlouvami s dodavateli a chtěl bych vidět toho smělce, který by se jí postavil. Pacienty to trápilo pouze do doby, než dostali pomůcku, a dodavatelé drželi ústa a krok.

V posledních letech bylo několik snah vytvořit nové znění zákona, na který měli veliký vliv pracovníci pojišťoven, a tak vznikaly různé verze. Některé z nich dolétly až do parlamentu, ale většinou nespatřily světlo světa. Ukázku jedné takové verze vidíte níže:

protézy dolních končetin pro transfemorální amputaci – od 19 let – stupeň aktivity I. – individuálně zhotovené	protetické chodidlo typu SACH, chodidlo s jednoosým kloubem; kolenní kloub jednoosý s konstantním třením; kolenní kloub s uzávěrem; kolenní kloub s brzdou; podle popisu navrhovaného konstrukčního řešení obsahujícího detailní položkovou kalkulaci použitého materiálu, dílů a prováděných úkonů	ORP; ORT; REH; po schválení revizním lékařem	interiérový typ uživatele; pomalá konstantní rychlost chůze	1 ks / 3 roky	95 %; maximální úhrada 65.000,00 Kč / 1 ks

Čas plynul a najednou, díky rozsudku Ústavního soudu, je tu opět snaha zákon změnit. Pomůcky jsou již pečlivě rozděleny. Náhle neplatí, že občan má nárok na hrazený prostředek a ani to, že každá skupina musí obsahovat alespoň jeden plně hrazený prostředek. Ještě před měsícem vypadal návrh takto (zelené pole je návrh pojišťoven):

protézy pro transtibiální amputace a níže – od 19 let, stupeň aktivity I. – individuálně zhotovené	protetické chodidlo typu SACH, chodidlo s jednoosým kloubem; podle popisu navrhovaného konstrukčního řešení obsahujícího detailní položkovou kalkulaci použitého materiálu, dílů a prováděných úkonů	ORP; ORT; REH; po schválení revizním lékařem	interiérový typ uživatele; pomalá konstantní rychlost chůze	1 ks / 3 roky	95 %; maximální úhrada 55.000 Kč	Pacient	95 %; maximální úhrada 55.000 Kč. Průměrná vykazovaná cena je cca 54.000 Kč, navrhujeme limit 55.000 Kč.

Naštěstí nám tyto aktivity nezůstaly utajeny, a tak jsem požádal Ministerstvo zdravotnictví, aby nás jako profesní spolek k jednání přizvalo. To našemu návrhu vyhovělo, a proto se po několika vyčerpávajících jednáních podařilo dospět k výsledku, který je pro nás o něco přijatelnější. Věřte, víc jsme opravdu získat nemohli. Neustále nám byly předhazovány oblasti, kde jsou úhrady horší než u nás, s neochvějnou logikou, že úhrady se musí blížit těm nejhorším, aby všichni dostali stejně. V oblasti protéz to tedy vypadá zhruba takto:

protézy pro transtibiální amputace a níže – prvovybavení – individuálně zhotovené	protézy DK pro amputace a deformity distálně od kolenního kloubu, vhodné pro formování pahýlu a osvojení si života s protézou, navržené a vyrobené na základě měrných podkladů, dle individuálního zdravotního stavu	CHI; ORP; ORT; REH; po schválení revizním lékařem; možnost předepsání v době hospitalizace	v době stabilizace objemu měkkých tkání pahýlu; adaptace organismu na vzniklou situaci	1 ks / po amputaci	99 %; maximální doplatek 3.000 Kč / 1 ks

U ostatních protéz je zachován frekvenční limit dva roky a tzv. ochranný limit. I když by byla pomůcka sebedražší, pacient uhradí maximálně tři tisíce korun. Chtěl bych poděkovat všem, kdo se z našich řad na přípravě jednání podíleli, a těm, kteří nám alespoň drželi palce. Nezávidím zaměstnancům pojišťoven, kteří ze svého úřednického postu dokáží negativně ovlivňovat osudy lidí, kteří na tom nejsou úplně dobře, ona si to s nimi karma určitě vyřídí. Pro nás ostatní bych rád připomenul Masarykovo heslo „nebát se a nekrást“, které by se mělo stát mottem našeho dalšího počínání.

Vzpomínka Ladislav Vodička (1940–2018)

Zbyšek Malík
Malík a spol., s.r.o., technicko-protetická péče, Na Okrouhlíku 1681, Hradec Králové

Pro Ladislava Vodičku se protetika stala láskou na celý život. V oboru pracoval neuvěřitelných 62 let, během kterých mu rukama prošlo tisíce pomůcek. 23. ledna 2018 nás ve věku 77 let po krátké těžké nemoci navždy opustil.

Ladislav Vodička se narodil 13. června 1940 v Hradci Králové. V 15 letech začal studovat v Praze učební obor protetický mechanik a po vyučení nastoupil do Ortopedického družstva invalidů Praha (ODIP). Družstvo bylo následně přejmenováno na Ergon Praha a v roce 1961 se protetické pracoviště vyčlenilo a bylo převedeno pod Fakultní nemocnici KÚNZ v Hradci Králové.

Na tehdejším pracovišti se individuální protézy a ortézy zhotovovaly od samého začátku. Ladislav Vodička si proto musel osvojit veškeré výrobní postupy, například jak vykovat dlahy ve výhni, důkladně je obrousit, poniklovat a napasovat podle odlitku. Sám musel umět okovat korzety nebo pánevní pasy, na odlitky navalchovat kožená lůžka, dlahy si samostatně svářet jak plamenem, tak elektrikou, dokonale musel zvládat i ruční laminování. Pan Vodička tak prošel a ovládal veškeré výrobní činnosti oboru protetický mechanik.

Po určité době byl vybrán a zapracován jako protetický technik – nejdříve na protézy dolních, později i na protézy horních končetin. Po roce byl zaškolen i na všechny tehdejší typy končetinových a trupových ortéz.

Po celou dobu pracoval na protetickém pracovišti v Hradci Králové a po privatizaci zastával funkci vedoucího technika. V oboru pracoval nepřetržitě celých 62 let.

Vždy se velice zajímal o novinky v oboru, které se snažil na pracovišti zavádět. Účastnil se také všech kurzů, které byly pořádány jak doc. Hadrabou, tak dřívější organizací techniků, ze které se později vyprofilovala federace FOPTO. Spolupracoval s ostatními pracovišti v České republice i na Slovensku, kde si našel mnoho přátel.

Ve výboru FOPTO pracoval aktivně 25 let jako pokladník, na starost měl i kompletní členskou základnu. V současné době byl poslední ze staré gardy, do které patřili pan Sýkora, Wild, Bůžek a Smutný. Tato společnost protetiků bez pochyby formovala náš obor a tvořila jeho historii.

Za svůj život vybavil stovky spokojených pacientů a jeho rukama prošlo několik tisíc pomůcek. Každý, kdo se s Láďou setkal, poznal jeho kamarádskou povahu. Láďa Vodička byl absolutně nekonfliktní člověk, vždy připraven každému pomoci, což dnes a denně dokazoval. Jeho památka tak bude žít dál v našich společných zážitcích, v pacientech, kterým pomáhal, a v nás, které mnohému naučil.

Seznam obrázků:

Zdroj: vlastní

PROTETICKÁ PÉČE
MALÍK a spol., s.r.o.
HRADEC KRÁLOVÉ

INDIVIDUÁLNÍ POMŮCKY
ZHOTOVENÉ NA MÍRU

www.protetikahk.cz

ORTOTIKA-PROTETIKA s.r.o.

Výroba a aplikace ortopedických pomůcek

- protézy dolních a horních končetin
- ortézy dolních a horních končetin
- ortézy trupové
- měkké bandáže
- ortopedická obuv a ortopedické vložky
- prodejna zdravotnických potřeb

www.ortotika-protetika.cz | ortotika-protetika@volny.cz

Z historie ortopedické protetiky (1. část) Od antiky po vrcholný středověk

Vladimír Voděra
Otto Bock ČR s.r.o., Protetická 460, Zruč-Senec

Odnepaměti se lidé snažili nahradit ztrátu končetiny v důsledku zranění či úrazu. Kromě potřeb ryze praktických, jako je získávání obživy a zachování schopnosti pohybu, bylo v některých kulturách jako např. v Indii a v Egyptě nutné zachovat zemřelé tělo v co nejúplnějším stavu pro posmrtný život a očekávané zmrtvýchvstání nebo reinkarnaci.

První písemná zmínka o ztrátě nohy a o protetickém vybavení se objevuje v hinduistickém spise rigvéda okolo 12. století př. Kr., kdy během bitvy při obraně svého města přišla legendární královna Vishpala o nohu. Královně byla vyrobena protéza ze železa, aby se mohla navrátit do bojů.

Z historického hlediska patří mezi první skutečně dochované protézy protéza palce nalezená v jedné hrobce v thébské nekropoli tzv. palec Grevilla Chestera pojmenovaný po archeologovi-knězi. Palec je vyroben ze směsi drceného papyru, textilie a klihu. Na povrchu je zpevněný sádrou. Náhrada palce byla připevněna k noze přes koženou objímku a tkaničky. Podle nedávných analýz byl palec vyroben kolem roku 600 př. Kr. Druhá nalezená protéza palce, rovněž z Théb, patřila Tabaketenmut, dceři významného kněze, která žila někdy v období cca 950–710 př. Kr. (obr. 1). Ke ztrátě palce došlo pravděpodobně v důsledku nekrózy způsobené diabetem. Protéza byla vyrobená ze tří částí. Dvě byly ze dřeva a třetí z kůže. Palec se přivazoval k noze systémem tkaniček. Vzhledem k tomu, že palec nese až 40 % tělesné váhy, lze předpokládat, že i Tabaketenmut sloužil k zachování stability a umožnění chůze.

Obr. 1: 3000 let stará protéza palce

Také z helénistického období se nám dochovaly četné zkazky a artefakty. Například v 5. stol. př. Kr. napsal řecký Aristofanes divadelní hru pro muže s protézou dolní končetiny. Hérodotos se v r. 430 př. Kr. ve svých spisech zmiňuje o zajatém věštci Peršanů Hegesistratovi (obr. 2), kterého Sparťané odsoudili k trestu smrti. V noci před popravou se mu ale podařilo vyprostit se z okovů tak, že si přikovanou nohu v nártu amputoval, vyhloubil ve zdi vězení díru a uprchl. Po třech nocích bolestivého putování dorazil do protisparťanské Tegey vzdálené 30 km. Jak legenda dále vypravuje, když jej Sparťané zajali o pár let později podruhé, měl na dolní končetině dřevěné chodidlo, které si zřejmě vyrobil sám.

Obr. 2: Věštec Hegesistratus

V období starověkého Říma se pro výše postavené vojáky, kteří přišli o dolní končetinu v boji, vyráběla její náhrada z bronzu. Nejznámější je protéza dolní končetiny nalezená u města Capua (obr. 3).

Obr. 3: Bronzová protéza dolní končetiny

První historicky dochovanou protézou horní končetiny pak byl vybaven římský generál Marcus Sergius během 2. punské války (218–201 př. Kr.), který ji používal k držení štítu, což mu umožňovalo návrat do armády.

V čínském Turpanu byl nedávno učiněn objev asi 2200 let staré protézy dolní končetiny. Protéza byla vyrobena z topolového dřeva polooblouковitého listového tvaru. K pahýlu se připevnila koženými řemínky, na distálním konci válcového tvaru byla opatřena hrotem z volského rohu, který byl vsazen do koňského kopyta.

Obr. 4: Dřevěná protéza při deformaci kolenního kloubu

Další významný objev byl učiněn během archeologických vykopávek na pohřebišti v Rakousku ze 6. století, kdy byly nalezeny zbytky bércové protézy s řemínky, které sloužily k připojení k bércovým kostem. Po provedení podrobných analýz bylo zjištěno, že protéza sloužila jejímu majiteli po mnoho let.

Představu o tom, jak středověké protetické vybavení vypadalo, nám dávají také četné archeologické nálezy ve formě různých vyobrazení na keramice a nástěnných mozaikách z helénistického období. K protetické náhradě dolní končetiny se nejčastěji používala vesměs jednodílná dřevěná opora, která byla v horní části rozšířená do pahýlového lůžka. Zjednodušeně řečeno bylo možné takovouto protézu vyrobit ze silnější větve, do jejíž vidlice se posazoval a případně koženými řemínky uvazoval amputační pahýl. Jedna větev vidlice se pak případně ponechala delší, aby mohla být přidržována rukou pro lepší stabilitu. Tyto protézy sice nelze zařadit mezi high-tech své doby, ale svůj účel dozajista splnily (obr. 5).

Obr. 5: Jednoduché dřevěné protézy

Samozřejmě se vyráběly i složitější protézy tak, aby co nejvěrněji napodobily ztracenou končetinu. Nejčastěji se k jejich výrobě používalo dřevo, kov, kůže a textilie. Také oblast pahýlového lůžka se dále zdokonalovala a začala se vyrábět ve tvaru trychtýře ze dřeva vyměkčeného kůží. U stehenních protéz se k zajištění pahýlového lůžka na pahýlu odnepaměti používal pás nebo kožený závěs.

Již v raném středověku se začala objevovat pracovní protéza horní končetiny ve tvaru háku. Hák byl později doplněn možností rozevření jeho ramen pro snazší úchop předmětů. V oblasti protéz horních

končetin byla vrcholným vynálezem své doby protéza ruky s pohyblivými prsty, jež se ovládaly stisknutím tlačítek umístěných v zápěstí protézy (obr. 6). Tato ruka patřila rytíři Gottfriedu (Götz) von Berlichingen, známému později také jako Železná ruka. O ruku přišel při bitvě v r. 1504, kdy mu ji ustřelila dělová koule. Během pobytu v lazaretu pak poprvé uviděl tuto železnou ruku na jednom pacientovi a zhlédl se v ní natolik, že si nechal vyrobit celkem dvě – jednu v r. 1510 (obr. 6) a druhou o 20 let později (obr. 7 a 8).

Obr. 6: První železná ruka se zlomeným malíčkem



Obr. 7: Druhá železná ruka s nataženými prsty

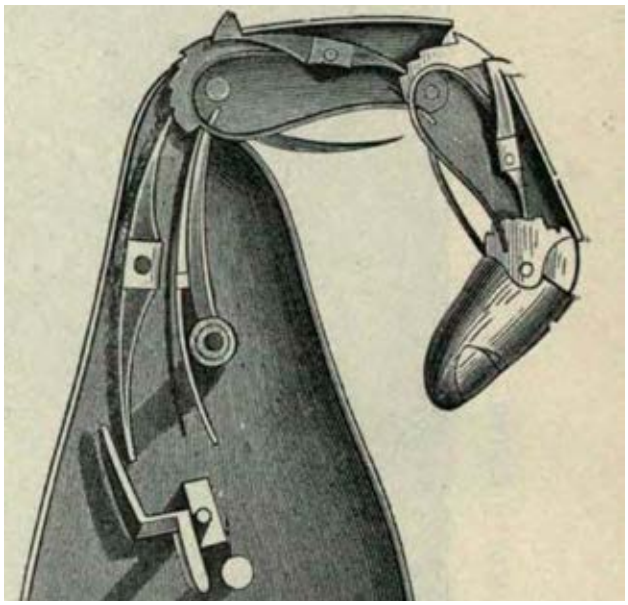

Obr. 8: Mechanizmus prstů druhé železné ruky

Protéza mu sloužila především v boji, k držení štítu a meče, ale používal ji i pro každodenní aktivity, tedy kromě intimních, protože jak tvrdil, pravá ruka je určena pouze k boji. J. W. Goethe postavu tohoto rytíře později oživil (v r. 1773), když jej zasadil do stejnojmenného dramatu jako ústřední postavu. K osudu protézové ruky je možno dodat, že byla funkční až do jejího rozebrání, ke kterému došlo na příkaz Francisky von Berlichingen v 19. století.

Další ruku s prakticky stejnou mechanikou objevili archeologové v hrobce rytíře Hanse von Mittelhausen (†1564), což nechává usuzovat na stejný původ ruky z norimberské nebo augšpurské kovářské dílny.

Příště navážeme 16. stoletím a obdobím působení prominentního chirurga Ambroise Paré.

Seznam obrázků:

1. 3000 let stará protéza palce. Zdroj: Matjaž Kačičnik
2. Perský věštec Hegesistratus. Zdroj: https://www.youtube.com/watch?v=OKFZiIfjBmY (5:23)
3. Bronzová protéza dolní končetiny. Zdroj: Wellcome Collection
4. Dřevěná protéza při deformaci kolenního kloubu. Zdroj: Images courtesy Chinese Archaeology
5. Jednoduché dřevěné protézy. Zdroj: https://www.youtube.com/watch?v=OKFZiIfjBmY (3:26)
6. První železná ruka se zlomeným malíčkem. Zdroj: Landesarchiv Baden-Württemberg
7. Druhá železná ruka s nataženými prsty. Zdroj: Landesarchiv Baden-Württemberg
8. Mechanizmus prstů druhé železné ruky. Zdroj: Christian von Mechel: Die eiserne Hand des tapfern deutschen Ritters Götz von Berlichingen. Berlin 1815.

Protetika Medica

Nestátní zdravotnické zařízení Protetika – Medica

- Výroba ortopedicko – protetických pomůcek z originálních komponentů
- Komplexní přístup, který nekončí pouze předáním protetických pomůcek, ale zároveň naučí v rámci školy chůze pomůcky i řádně používat a využít tak celé spektrum jejich funkcí
- Spolupráce s RHB klinikami v Hl.m. Praze a RHB ústavem Kladruby
- Poradenství, odborné konzultace

Kontaktní údaje

Protetika Medica
Masná 697/19, 110 00 Praha 1

Telefon: +420 224 813 970
Mobil: +420 773 519 191
e-mail: honzik2@volny.cz, medica3@seznam.cz

Otevírací doba :
Po – St 09 – 17h
Čt 08 – 18h
Pá 09 – 15h

PROTETIKA
BEROUN

komplexní péče v oblasti technické ortopedie

individuální ortopedické vložky, trupové a končetinové ortézy, protézy horních a dolních končetin

přímá návaznost na specializovanou rehabilitaci a další spřízněné obory

nové pracoviště ve městě Slaný

Objednávky
M: +420 774 706 743
+420 605 555 730
E: info@protetikaberoun.cz

Protetika Beroun
Nemocnice Beroun, pav. D
Prof. Veselého 493
266 01 Beroun

Protetika Slaný
Pražská 614
274 01 Slaný

www.protetikaberoun.cz

Moderní chirurgie pahýlu: možnosti (plasticko-) chirurgické terapie při lokalizovaných bolestech pahýlu

J. Ernst, D. Liebetanz, C. Halsband, D. Wüstefeld, E. Andres. J. Siegel, H. Stinus, F. Braatz, H. Burchhardt, A. F. Schilling, W. Lehmann, G. Felmerer
Universitätsmedizin Göttingen, Klinika traumatologie, ortopedie a plastické chirurgie, Robert-Koch-Str. 40, Göttingen, Německo

Chirurgické revize jsou indikovány při bolestech pahýlu, při nichž je identifikovatelná a lokalizovatelná jednoznačná patologie. Moderní chirurgie otevírá rozmanité inovativní možnosti terapie. Tam, kde patologie není zřejmá, se doporučuje vyhnout se chirurgické revizi pahýlu a léčit difúzní bolesti podobně jako fantomové bolesti ve spolupráci s terapeuty specializovanými na terapii bolesti.

Klíčová slova: pahýl, bolesti pahýlu, neurom pahýlu, jizva, problémy pahýlu

Fantomové pocity, bolesti pahýlu a fantomová bolest

Po amputaci části těla, zejména končetin, se mohou vyskytnout tři různé jevy: 1. fantomové pocity, 2. bolesti pahýlu, 3. fantomová bolest [1]. Tyto tři jevy se vzájemně mezi sebou prolínají [2]. Proto je jejich diferenciace pro cílenou terapii zásadně důležitá:

1. **Fantomové pocity** popisují pocity v amputované části těla. Tyto „fantomové pocity“ se obvykle projevují ihned po amputaci, nebo s odstupem několika dnů nebo týdnů po ní. Tyto pocity mají proměnlivou dobu trvání [1, 3]. Fantomové pocity představují zřídkakdy klinický problém, poněvadž podle definice není bolestivý a nastupuje téměř pravidelně [1, 3]. Edukace pacientů ohledně možného výskytu těchto pocitů je velmi důležitá, zejména u dětí, aby bylo možné překonat z toho vznikající obavy [3].
2. **Bolesti pahýlu** jsou zpočátku akutní nociceptivní bolesti (zprostředkované přes receptory bolesti), které se vyskytují bezprostředně po amputaci a zpravidla ustupují po několika týdnech, když je rána na amputačním pahýlu zhojena [3]. Infekce nebo dehiscence operační rány může tyto pooperační bolesti prodloužit. V některých případech mohou ovšem bolesti pahýlu přetrvávat po fázi zhojení rány i celé měsíce nebo roky.
3. **Fantomové bolesti** se normálně vyskytují během prvního týdne po amputaci. Mohou se ale vyvinout i po měsících, nebo letech po ní [1, 2]. Fantomové bolesti mohou mít různý průběh – mohou být například „elektrizující“, „vystřelující“, „palčivé“ nebo „křečovité“ [4]. Fantomové bolesti jsou charakteristicky lokalizovány v distální oblasti fantomové končetiny. Někteří takto postižení amputovaní hlásí stálé bolesti různé intenzity, někteří zase prožívají epizody vysoce intenzivních bolestí vyskytující se každýden, nebo jednou týdně, či méně často. Doba trvání symptomů je nepředvídatelná. Přetrvává-li fantomová bolest déle než šest měsíců, je prognóza spontánního zlepšení špatná [1, 4]. Odpovědnost za vznik těchto bolestí je přisuzována periferním, spinálním a supraspinálním mechanizmům [1].

Incidence

Fantomovými bolestmi trpí 50 až 80 % amputovaných [1, 5]; 25 % postižených jimi trpí 15 hodin denně, 20 % denně po dobu nejméně jedné hodiny [7]. U 12 % amputovaných se tato bolest vyskytuje bezprostředně po amputaci, u 2 % v odstupu tří týdnů [6]. 13 až 71 % amputovaných trpí bolestmi pahýlu [8]. Bolesti pahýlu byly zjištěny u 66 % pacientů s fantomovými bolestmi a u 50 % pacientů bez fantomových bolestí [7]. Dlouhodobé bolesti pahýlu jsou pro výskyt dlouhodobých fantomových bolestí prognostické negativně [7]. Podařilo se prokázat, že bolesti pahýlu, které nastaly v prvním pooperačním týdnu, korelují s fantomovými bolestmi v prvním pooperačním týdnu [2]. Prevenci bolestí pahýlu je tak přisuzován větší význam [9].

Interdisciplinární terapie bolesti pahýlu

Léčba neutuchajících bolestí pahýlu může být velmi obtížná [3, 10]: jimi postižení pacienti tak kromě závažné události, jakou je amputace, mají často za sebou frustrující lékařskou a ortopedicko-protetickou péči. Adekvátní terapie a management bolestí pahýlu závisí především na jejich příčině [3]. Proto je pro úspěšnou terapii zásadně důležité nejprve přesné stanovení diagnózy za účasti fyzioterapeutů a ergoterapeutů, rehabilitačního zařízení a příslušného ortotika-protetika.

Převážná část amputovaných popisuje citlivá místa pahýlu. V některých případech je možné vyřešit problém bolestí pahýlu neinvazivně konzervativními terapeutickými opatřeními (desenzibilizace při bolestivých neuromech pahýlu), optimalizací protézových komponentů a úpravou lůžka s použitím inovativních technologií pahýlového lůžka. Takzvané explorativní chirurgické zásahy, tzn. operace za účelem zjištění příčiny potíží, prováděné v minulosti nepřinesly žádné uspokojivé pooperační výsledky [7, 10]. Chirurgické revize jsou proto vyhrazeny pro bolesti pahýlu, při nichž je patologie identifikovatelná a lokalizovatelná. To představují například fragmenty kostí, sekvestr kosti, kožní léze, nedostatečné krytí měkkou tkání, jizvová tkáň, sklouzlé svalové smyčky, bolestivé neuromy, osteomyelitida nebo abscesy [3, 7, 10].

„BOLESTI PAHÝLU“				
Interdisciplinární ambulance (plastická) chirurgie, neurologie, ortopedická protetika, specializovaná fyzioterapie/ergoterapie				
Klinické vyšetření	Anamnéza Vizuální a palpační vyšetření pahýlu Analýza systému pahýlového lůžka a protézy Klinické vyšetření			
Nález při vyšetření	• rušivá jizvová tkáň • jizvová kontraktura • nedostatečný transplantovaný kožní štěp • hmatatelné kostěné struktury v zatěžované zóně • chronická rána, ulcerace • svalová atrofie	• spolehlivý Hoffmann-Tinelův příznak	• hmatatelné kostěné struktury v zatěžované zóně	Známky zánětu: • zarudnutí • otok • ztráta funkce
Základní diagnostika	Laboratoř: malý krevní obraz (CRP), albumin (bílkoviny); stěr rány Vyloučení imunodeficience: diabetes mellitus (HbA1c), sérologie HIV Klasický rentgen: pahýl ve 2 rovinách Sono nervů			
Tabulka 1a	**Je patologie lokalizovatelná?**			

Diagnóza	Problém krytí měkkou tkání	Bolestivý neurom pahýlu	Kostěná ostruha, fragmenty	Osteitida, osteomyelitida, absces, cizí těleso	Žádná lokalizovatelná patologie
	• nedostatečné krytí měkkou tkání • hypertrofní jizva/kontraktura jizvy				
Podrobnější diagnostika	zobrazení tkáně (chronická rána) biopsie	probatorní infiltrace		MRT 2fázová scintigrafie kosti	
Operativní terapeutická opatření	plastika lokálního/volného laloku (oseární) zkrácení korekce jizvy (Z-plastika atd.)	resekce pahýlu neuromu → transfer nervu	resekce – zaoblení	septická sanace volný přenos svalu v dřeňové dutině (dle Baumgartnera)	
Neoperativní terapie	medicínská studená plazma transkutánní elektrostimulace intenzivní fyzioterapie				**Žádná operativní terapie** intenzivní fyzioterapie ergoterapie multimodální terapie bolesti
Tabulka 1b	**OPTIMALIZACE: Stavba protézy a systém pahýlového lůžka**				

Tabulka 1a, b: Interdisciplinární diagnostická a terapeutická cesta při léčbě terapeuticky rezistentních bolestí pahýlu

V tabulkách 1a a 1b je znázorněna multidisciplinární diagnostická a terapeutická cesta etablovaná ve fakultní nemocnici Universitätsmedizin Göttingen za účelem léčby terapeuticky rezistentních bolestí pahýlu.

Ambulantní interdisciplinární tým

Interdisciplinární ambulance zahrnuje chirurgy, neurology, ortopedické protetiky, specializované fyzioterapeuty a ergoterapeuty. Ve vybavovací místnosti v Göttingenu se přitom jedná o stálý tým. Pro pacienty nespadající pod tuto vybavovací místnost se ke konzultaci na ambulanci přizve ještě příslušný ošetřující ortotik-protetik a terapeut. Tento interdisciplinární přístup ukázal jasné výhody, poněvadž tento způsob umožňuje multimodální terapii komplexního obrazce bolestí pahýlu.

Pacienti jsou dále vyzváni, aby si s sebou přinesli ke konzultaci dosavadní protetická vybavení. Úvodní anamnéza, klinické vyšetření pahýlu, prohlídka a posouzení ortopedicko-protetického vybavení, jakož i základní diagnostika slouží ponejprv k vymezení bolestí pahýlu od fantomových pocitů nebo fantomových bolestí nebo k identifikaci smíšených forem. Tato diferenciace je elementární, poněvadž fantomové bolesti lze úspěšně léčit především medikamentózně nebo terapeutickými opatřeními jako je zrcadlová terapie, ne však chirurgickými zásahy. Navíc z anamnézy a klinického vyšetření vyplynou informace, zda je patologie, která je základem problémů, měkkotkáňové, neurální, kostěné nebo zánětlivé etiologie. Může se také jednat o jejich smíšené formy.

Obr. 1a, b: Pacient s krátkým transfemorálním pahýlem (traumatickým); a) preoperativně s komplexním syndromem bolesti, vtaženou jizvou, tvorbou puchýřů a masivními bolestmi (intenzita bolesti 7–8, vizuální analogové stupnice, VAS). Již po sebemenším zatížení pahýlu a při odlišných systémech pahýlového lůžka docházelo k silným bolestem a tvorbě puchýřů, b) postoperativně po korekci jizvy – jasné zredukování bolesti (VAS = 3), již nedochází k tvorbě puchýřů, protéza celkově lépe „sedí“.

Obr. 2a, b: Lokalizace neuromů pahýlu v reálném čase pomocí sonografie nervů s vysokým rozlišením; a) neurom n. ulnaris v distálním transradiálním amputačním pahýlu. Neurom nervu brání v toleranci silikonového lineru, ultrazvukové vyšetření odhaluje lokalizovatelnou patologii; b) uprostřed vyobrazení je označen neurom pahýlu n. ulnaris o průměru 37 mm (šipka).

Měkkotkáňové patologie

Jizvy bývají často příčinou bolestí pahýlu [6]. Vtažené nebo hypertrofní jizvy mohou narušit komfort nošení protézy i přes použití inovativních technologií pahýlového lůžka. Jizvy přes klouby mohou vést k omezení pohybu v důsledku takzvaných kontraktur jizev. Rušivé, bolestivé a pohyb omezující tkáně se odstraní plastickou operací Z-plastika.

Při traumatických amputacích je pahýl často krytý popraskanou kůží. Chybí změkčující subkutánní tuková tkáň, která je zároveň kluzným ložiskem. U silně svalově atrofovaných kostěných struktur mohou být v oblasti zatížení kostěné struktury hmatné a vedou vlivem chybějícího měkkotkáňového polstrování rovněž k otlakům a bolestem. To může nastat i při dislokovaných svalových smyčkách. Trvalé řešení může v takových případech nabídnout místní nebo volná laloková plastika (svalu). Při atrofii vlivem neaktivity v důsledku delšího upoutání na lůžku může k obnovení svalstva pomoci vedle fyzioterapie transkutánní elektrostimulace.

Komplexní problém představují chronické rány. Zde je nutné identifikovat rizikové faktory. Měly by být vyloučeny vlivy jako je nedostatečné prokrvení, nezjištěný nebo nedostatečně kompenzovaný diabetes mellitus, abúzus nikotinu, polyneuropatie, imunodeficience, alergie na materiály pahýlových lůžek nebo nedostatek bílkovin [11].

Při klinických nebo laboratorně-chemických známkách zánětů (zarudnutí, otok) by se měl provést stěr z rány s kalkulovanou ATB terapií. V tomto

případě by se měla další zobrazovací diagnostikou (MRT, 2fázová scintigrafie kosti) rovněž vyloučit osteomyelitida nebo absces. Komplexní chirurgická sanace osteomyelitidy se provádí ve spolupráci s ortopedickými chirurgy, např. intramedulárními plastikami svalových laloků (technika dle Baumgartnera, obr. 1a, b). Možnost neinvazivní terapie u infikovaných ran a při poruchách mikrocirkulace, jaké se často vyskytují u diabetiků, nabízí terapie studené plazmy pro medicinální účely („di_CAP PlasmaDerm®“). Průběh léčby chronických ran lze pozitivně ovlivnit pomocí antimikrobiálního účinku a podpoře prokrvení [12]. Pokud nelze identifikovat žádný z výše uvedených rizikových faktorů, měla by se biopsií vyloučit přítomnost maligního základního onemocnění jako např. dlaždicového epitelového karcinomu.

Oseární patologie

Bolesti způsobované tlakem bez přítomnosti viditelných otlaků mohou souviset s ostrými fragmenty kostí na konci pahýlu nebo s cizími tělesy. Tuto patologii lokalizujeme rentgenovými nebo dodatečnými jemnovrstvými CT snímky. Trvalé koncové zatížení umožní chirurgická resekce.

Neurální patologie

Neuromy jsou reaktivní novotvary, které mohou vzniknout buď posttraumaticky z regenerujících se axonů, Schwannových buněk a perineurální obalové tkáně nově vytvořených nervových fasciklů, nebo vlivem tlakových zatížení jako fibróza perineurální obalové tkáně [6]. Jizvová tkáň z okolí nebo povrchová lokalizace nervových pahýlů v zátěžové zóně mohou vést vlivem nepoměrného tlakového zatěžování k neuromovým bolestem.

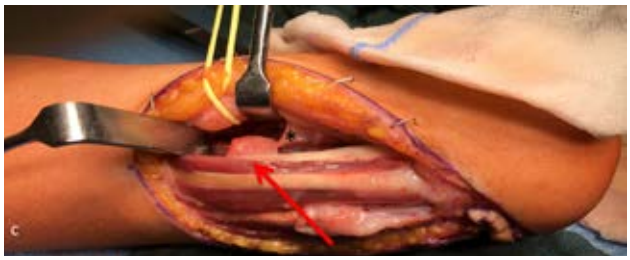

Obr. 2c: Selektivní transfer nervů za účelem trvalé terapie neuromu. Neurom pahýlu n. ulnaris zobrazený na obr. 2a, b (šipka) byl zkrácen a mikrochirurgickým stehem koaptován dále od povrchu na n. interosseus anterior (*). Pooperačně uváděl pacient redukci bolesti ze 7 na 3 na vizuální analogové stupnici (VAS) a bylo jej možné úspěšně vybavit myoelektrickou protézou ruky.

Postižení popisují bolest jako „bodavou“, „vystřelující“ a „elektrizující“. Charakteristické rovněž je, že ke zmírnění bolesti nevedou několikastupňové lůžkové systémy, přizpůsobení stavby protézy ani multimodální medikamentózní terapeutické režimy. Neuromové bolesti je nutné pečlivě vymezit od fantomových bolestí, poněvadž neuromy se léčí chirurgicky, zatímco fantomové bolesti medikamentózně nebo terapeutickými opatřeními jako např. zrcadlovou terapií [3, 10, 13].

Traumatické neuromy klinicky imponují jako „Hoffmann-Tinelův příznak“. Tato bolest mikroanatomických cibulovitých zakončení regenerujících se axonů vyvolatelná poklepem se též nazývá „Hoffmannovým příznakem“. „Hoffmann-Tinelův příznak“ popisuje abnormální iritabilitu nervových vláken s nedostačujícím vymezením axonů [14]. Bolest vyvolaná mechanickým podnětem se charakteristicky promítne do příslušné oblasti ošetření nervů jako „elektrický, vystřelující“ impulz. Tak tomu je především na poraněných místech [15]. „Hoffmann-Tinelův příznak“ je jednoduchým, ale spolehlivým klinickým testem. Výše popisovaný bolestivý bod se přitom vyznačí na pahýlu.

Vývoj nových ultrazvukových systémů s multifrekvenčními lineárními prozařovacími hlavami 12–18 MHz a zavedení lepšího zpracování obrazu umožňuje neinvazivní, dynamické, bez kontrastních látek a zároveň nákladově efektivní zobrazení jak velkých periferních nervů, tak i malých citlivých koncových větví nervů až na úroveň fasciklů [16]. Proto stále roste váha tohoto zobrazování na bázi ultrazvuku oproti neurografii magnetickou rezonancí v silném magnetickém poli. Tato nová technologie umožňuje poprvé lokalizaci i těch nejmenších bolestivých citlivých neuromů pahýlu v reálném čase (obr. 2a, b).

Aktuální směrnice AWMF „Ošetření periferních nervových poranění“ [15] uvádí četné chirurgické a nechirurgické techniky pro terapii bolestivých neuromů s různou prokazatelností. Při selhání konzervativních opatření (např. desenzibilizace) představuje operace možnost terapie, přičemž nelze podle výše uvedené směrnice dát žádné doporučení pro jakoukoliv speciální techniku – výběr se musí provádět individuálně. Existuje možnost přemístění nervového pahýlu do muskulatury [17], neurorafie [19], přemístění žíly jakož i zahloubení neuromu resp. konce nervu v kosti [20]. Dalšími chirurgickými postupy

jsou opouzdření konce nervu technikou epineuriálního obalu [20] (silastické čepičky, silikonové trubičky), mikrochirurgická aplikace destruujících agensů („molekulární neurochirurgie“) nebo krytí tukovými laloky [15].

Na základě pozitivních zkušeností v oblasti selektivního transferu nervů pro řízení myoelektrických protéz („Targeted Muscle Reinnervation; TMR“) [23, 24] provádějí autoři tento selektivní transfer nervu i při bolestivých neuromech pahýlů. Přímá koaptace nervu se provádí jak u senzorických, tak i motorických nervů. V počátečním kolektivu 15 transhumerálně a glenohumerálně amputovaných pacientů se podařilo po selektivním transferu nervu (TMR) trvale zredukovat neuromovou bolest [25].

Za tím účelem se intraoperativně zakrátí neuromy až na zdravé fasciklové struktury a koaptují se mikrochirurgickým nervovým stehem se sousedními nervy přímým sešitím konců nervů k sobě (obr. 2c). Další možnost spočívá v tom, že se nervový pahýl koaptuje na epimysium sousedních svalů, avšak vzdálenějších od povrchu, které jsou umístěny mimo zónu zatížení. Sutura nervů by se neměla tři týdny po operaci zatěžovat. V kolektivu pacientů autorů se nakonec podařilo úspěšně proteticky vybavit pacienty s lokalizovanými bolestivými neuromy pahýlu, u kterých předtím vybavení protézou nebylo možné, jelikož se tímto způsobem zajistila dostatečná zatížitelnost pahýlu.

Celkově však nemusí každé přerušení nervu nutně vést k vytvoření neuromu [26]. Poněvadž se v současné literatuře uvádějí při bolestivém neuromu převážně neuspokojivé výsledky léčby, má prevence vzniku neuromu v rámci amputace zvláštní význam [16, 26, 27].

Závěr

Formy projevů „bolestí na pahýlu“ jsou stejně tak heterogenní jako jejich etiologie. Úspěšná redukce bolesti vyžaduje vhodný algoritmus terapie a interdisciplinární koncept léčby. Chirurgické revize pahýlu pak vedou k trvalé redukci bolesti, když existuje prokazatelná patologie. Při bolestivých amputačních neuromech nabízejí ultrazvuková zařízení s vysokým rozlišením a selektivní transfer nervů nové diagnostické a terapeutické možnosti, chronické rány v oblasti pahýlu lze úspěšně léčit pomocí inovativní, neinvazivní metody léčby ran na základě plazmy.

Tento článek byl poprvé uveden v časopisu ORTHOPÄDIE TECHNIK 11/2017. Zde je uveřejněn s laskavým svolením autora a nakladatelství Orthopädie-Technik, Dortmund, Německo.

Seznam literatury:

1. Flor H. Phantom-limb pain: characteristics, causes, and treatment. The Lancet Neurology, 2002; 1 (3): 182–189
2. Nikolajsen L, Ilkjaer S, Krřner K, Christensen JH, Jensen TS. The influence of preamputation pain on postamputation stump and phantom pain. Pain, 1997; 72 (3): 393–405
3. Jackson MA, Simpson KH. Pain after amputation. Continuing Education in Anaesthesia, Critical Care & Pain, 2004; 4 (1): 20–23
4. Kooijman CM, Dijkstra PU, Geertzen JH, Elzinga A, van der Schans CP. Phantom pain and phantom sensations in upper limb amputees: an epidemiological study. Pain, 2000; 87 (1): 33–41
5. Jensen TS, Nikolajsen L. Phantom pain and other phenomena after amputation. In: Wall P, Melzack R (eds). The Textbook of Pain. London: Churchill Livingstone, 1999
6. Carlen PL, Wall PD, Nadvorna H, Steinbach T. Phantom limbs and related phenomena in recent traumatic amputations. Neurology, 1978; 28 (3), 211–217
7. Sherman RA, Sherman CJ, Parker L. Chronic phantom and stump pain among American veterans: Results of a survey. Pain, 1984; 18: 83–95
8. Wartan SW, Hamann W, Wedley JR, McColl I. Phantom pain and sensation among British veteran amputees. British Journal of Anaesthesia, 1997; 78: 652–659
9. Jahangiri M, Bradley JWP, Jayatunga AP, Dark CH. Prevention of phantom pain after major lower limb amputation by epidural infusion of diamorphine, clonidine and bupivacaine. Annals of the Royal College of Surgeons of England, 1994; 76: 324–326
10. Macrae WA. Chronic pain after surgery. British Journal of Anaesthesia, 2001; 87 (1): 88–98
11. S3-Leitlinie „Lokaltherapie chronischer Wunden bei Patienten mit den Risiken periphere arterielle Verschlusskrankheit, Diabetes mellitus, chronisch venöse Insuffizienz“ (AWMF-Leitlinienregister Nr. 091/001), Stand: 12.06.2012, gültig bis 11.06.2017. http://www.awmf.org/uploads/tx_szleitlinien/091-001l_S3_Lokaltherapie_chronischer_Wunden_2012-ungueltig.pdf (přístup dne 04.10.2017)
12. Heuer K, Hoffmanns MA, Demir E, et al. The topical use of non-thermal dielectric barrier discharge (DBD): Nitric oxide related effects on human skin. Nitric Oxide, 2015; 44: 52–60
13. Flor H, Nikolajsen L, Jensen TS. Phantom limb pain: a case of maladaptive CNS plasticity? Nature Reviews Neuroscience, 2006; 7 (11): 873–881
14. Hoffmann P. Ueber eine Methode, den Erfolg einer Nervennaht zu beurteilen. Medizinische Klinik, 1915; 11: 359–360
15. S3-Leitlinie „Versorgung peripherer Nervenverletzungen“ (AWMF-Leitlinienregister Nr. 005/010). Stand: 30.06.2013, gültig bis 30.06.2018. http://www.awmf.org/uploads/tx_szleitlinien/005-010l_S3_Versorgung_peripherer_Nervenverletzungen_2013-06.pdf (přístup dne 04.10.2017)

16. Wessig C, Bendszus M, Reiners K et al. Läsionen peripherer Nerven: MR-Neurographie als innovative Ergänzung zur Elektrodiagnostik . Klinische Neurophysiologie, 2011; 42: 231–238
17. Hazari A, Elliot D. Treatment of end-neuromas, neuromas-incontinuity and scarred nerves of the digits by proximal relocation. Journal of Hand Surgery, 2004; 29 (4): 338–350
18. Lewin-Kowalik J, Marcol W, Kotulska K, Mandera M, Klimczak A. Prevention and management of painful neuroma. Neurologia Medico-Chirurgica, 2006; 46 (2): 62–68
19. Aszmann OC, Moser V, Frey M. Die Behandlung chronisch schmerzhafter Neurome mittels End-zu-Seit Neurorraphie [Treatment of painful neuromas via end-to-side neurorraphy]. Handchirurgie, Mikrochirurgie, Plastische Chirurgie, 2010; 42 (4): 225–232
20. Balcin H, Erba P, Wettstein R, Schaefer DJ, Pierer G, Kalbermatten DF. A comparative study of two methods of surgical treatment for painful neuroma. Bone & Joint Journal, 2009; 91 (6): 803–808
21. Lubiatowski P, Unsal FM, Nair D, Ozer K, Siemionow M. The epineural sleeve technique for nerve graft reconstruction enhances nerve recovery. Microsurgery, 2008; 28 (3): 160–167
22. Mavrogenis AF, Pavlakis K, Stamatoukou A, Papagelopoulos PJ, Theoharis S, Zoubos AB, Soucacos PN. Current treatment concepts for neuromas-in-continuity. Injury, 2008; 39 (3): 43–48
23. Kuiken TA, Miller LA, Lipschutz RD, Lock BA, Stubblefield K, Marasco PD, Zhou P, Dumanian GA. Targeted reinnervation for enhanced prosthetic arm function in a woman with a proximal amputation: a case study. The Lancet, 2007; 369 (9559): 371–380
24. Aszmann OC, Dietl H, Frey M. Selektive Nerventransfers zur verbesserten Steuerung myoelektrischer Armprothesen [Selective nerve transfers to improve the control of myoelectrical arm prostheses]. Handchirurgie, Mikrochirurgie, Plastische Chirurgie, 2008; 40 (1): 60–65
25. Souza JM, Cheesborough JE, Ko JH, Cho MS, Kuiken, TA, Dumanian GA. Targeted muscle reinnervation: a novel approach to postamputation neuroma pain. Clinical Orthopaedics and Related Research, 2014; 472 (10): 2984–2990
26. Lundborg G, Rosen B, Dahlin L, Holmberg J, Rosén I. Tubular repair of the median or ulnar nerve in the human forearm: a 5-year follow-up. Journal of Hand Surgery, 2004; 29 (2): 100–107
27. Birch R. The peripheral neuroma. In: Green DP, Hotchkiss RN, Pederson WC, Wolfe S (eds). Green's Operative Hand Surgery. 5th edition. New York: Churchill Livingstone, 1102–1111

Inzerce

Europe's N° 1:
Exclusive media partner of

OTWORLD !

The trade journal ORTHOPÄDIE TECHNIK has served the industry for almost 70 years. Its plus points: good networking, interdisciplinarity, in-depth journalism.

See for yourself and visit our website **verlag-ot.de.**

In the section *"Fachzeitschrift > Sonderdrucke"* you can find selected and translated articles published in ORTHOPÄDIE TECHNIK.

verlag-ot.de

Verlag
Orthopädie.Technik

Principy včasného protézování aneb za tři týdny po amputaci v bérci do protézy

prim. MUDr. Jana Táborská
Masarykova nemocnice v Ústí nad Labem, o.z., Oddělení ortopedické protetiky, Sociální péče 3316/12A, Ústí nad Labem

Lůžkové protetické oddělení v Masarykově nemocnici v Ústí nad Labem ve spolupráci s ostatními chirurgickými obory a protetickou firmou ORTOTIKA-PROTETIKA s.r.o. uplatňují principy včasného protézování amputovaných pacientů.

Základem je precizně provedený amputační výkon s hojením per primam a dále akceptace a důsledné provádění kompresivní terapie pahýlů chirurgy již na operačním sále. Ke kompresivní terapii využíváme krátkotažná obinadla v kombinaci s kompresivními tkanými návleky a v neposlední řadě i sadu postoperačních silikonových návleků s řízenou kompresí.

Další krok ke zdárnému včasnému protézování představuje mezioborová spolupráce kliniků s protetickým oddělením ve smyslu provádění samotných operačních výkonů či brzkého překladu na lůžka protetiky (tj. 2.–6. den po amputaci, vždy závisí na stabilizaci stavu pacienta), s chirurgickými sestrami, které nadále provádějí kompresivní techniku, a s fyzioterapeuty, kteří vedou pacienta k brzkým přesunům z nemocničního lůžka na invalidní vozíky a WC, neboť pobyt amputářů na protetice je podmíněn samostatností přesunů a volným pohybem po oddělení na vozících převážně v civilním oblečení.

Po celou dobu hojení operační rány je kompresivní terapie pahýlů prováděna po čtyřiadvacet hodin denně. V průměru od 10. dne po amputaci v bérci

Obr. 1

nasazujeme silikonové postoperační speciální návleky (obr. 1) a to až do doby předání protézy.

Z praxe trvá 1–2 týdny k ustálení objemových změn pahýlu – to je signál k předání poukazu na protézu, kterou pak pacient získá přibližně za týden.

Stehy jsou v tuto dobu již extrahovány, jizvu vždy kryjeme ochrannou lepicí fólií, probíhá otužování pahýlu i jizvy, pacienti se na zátěž do protézy připravují ode dne překladu na naše oddělení **metodikou školy chůze bez protézy** (léčebná tělesná výchova, stoj u žebřin, magnetoterapie a vakuová kompresivní terapie (obr. 2) zachované končetiny, zvyšování kondice cvičením na žíněnkách, protahováním kontraktur). Po předání protézy uplatňujme **metodiku školy chůze s protézou** (chůze v bradlovém chodníku, balancování, chůze s francouzskými holemi po nerovnostech, po nakloněné rovině, nácvik chůze po schodech a v exteriéru), poté pacient odchází domů.

Obr. 2

Srovnání časového hlediska vybavení bércovou protézou

Pacientům bez poskytnuté komplexní týmové péče (vybaveni „z domova“) je protéza předána v průměru za **78 dní**. Naproti tomu u pacientů přeložených na naše oddělení **s uplatněním principů včasného protézování je tato doba snížena na 32 dní**. Průměrný věk pacientů je v obou sledovaných skupinách 63 let.

V letošním roce jsme ve spolupráci s chirurgickou klinikou a MUDr. Procházkou, který se na amputační výkony specializuje, měli možnost protézovat mladého muže ve věku 36 let (obr. 3). Přeložen byl k nám 4. den, silikonové návleky nasazovány od 11. dne po amputaci, 17. den stabilizace pahýlu s předáním poukazu na protézu, protéza předána 23. den po amputaci a 25. den odchází pacient v protéze domů (obr. 4).

Obr. 3

Obr. 4

Dalšímu pacientovi (71 let), který využil týmovou spolupráci s ortopedickým oddělením naší nemocnice, byla provedena exartikulace v koleni (obr. 5) pro ulcerující spinocelulární karcinom kůže, zhojeno per primam, pahýl formován tkaným kompresivním návlekem, protéza předána 5. týden po amputaci.

Obr. 5

Ze srovnání výsledků je patrna smysluplnost komplexní péče o amputované v Masarykově nemocnici, na jejíž realizaci se mezioborově podílí mnoho mých kolegů a kolegyň, za což jim touto cestou jako primářka protetického oddělení veřejně děkuji.

Seznam obrázků:

Zdroj: vlastní

Transfemorální pahýlová lůžka

Bc. Vladan Princ
Otto Bock ČR s.r.o., Protetická 460, Zruč-Senec

Na úvod tohoto článku bych si vypůjčil dvě věty od dvou významných osobností našeho oboru.

„Pahýlové lůžko představuje podstatnou, ne-li vůbec nejdůležitější součást protézy" (Wezl, 2009).

„S optimálně padnoucím lůžkem stojí a padá kvalita celého protetického vybavení" (Baumgartner, 2008).

Problematika transfemorálních lůžek je velmi složitá a vyžaduje naši pozornost. V následujících řádcích jsou obsaženy základní informace k jednotlivým typům lůžka.

Rozdělení oblastí transfemorálního lůžka

Všeobecně ustálené dělení transfemorálního lůžka je založeno na dělení dle Heppa a Ellea. V dnešní české terminologii se používá označení dosedací věnec, řídící oblast a oblast distálního konce (obr. 1).

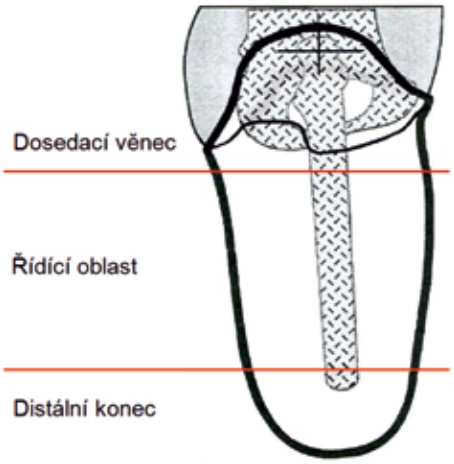

Obr. 1: Oblasti transfemorálního lůžka

Oblast distálního konce

Tato oblast představuje asi šest centimetrů od distálního konce proximálním směrem. Pro popisování různých provedení této oblasti je třeba vždy zmínit i kombinaci provedení distální oblasti a principu lůžka nebo objímky.

Dle Kaphingsta (2002) lze tuto oblast provést pěti způsoby:

1. Lůžko s otevřeným koncem
2. Přísavné lůžko
3. Ulpívací lůžko
4. Ulpívací kontaktní lůžko
5. Ulpívací plně kontaktní lůžko

Lůžko s otevřeným koncem je historický způsob řešení koncové oblasti. Je však používáno v zemích

třetího světa a při hromadném vybavování. Základní tvar je v podstatě roura kruhového nebo oválného tvaru. Lůžko s otevřeným koncem je obhajitelné jen jako provizorní řešení, které se musí co nejrychleji nahradit modernějším systémem (Kaphingst, 2002).

Přísavné nebo též historické přísavné lůžko je bez účelového vytvarování. Stále se jedná o lůžko s kruhovým nebo oválným tvarem bez anatomického uložení svalů. Distální konec není v kontaktu se dnem lůžka a volně vyčnívá do přísavného prostoru. Tento prostor se uzavírá automatickým ventilem (obr. 2). To vede k nasávání měkkých tkání do přísavného prostoru a ke tvorbě distálního edému. Historické přísavné lůžko je předchůdcem dnešních vylepšených systémů a dnes se již nepoužívá (Kaphingst, 2002).

Obr. 2: Historické přísavné lůžko

Ulpívací lůžko má také pod distálním koncem pahýlu přísavný prostor (obr. 3). Od historického přísavného lůžka se liší především vytvarováním dosedacího věnce a řídící oblasti podle anatomických a funkčních kritérií (Kaphingst, 2002). Distální oblast lůžka se uzavírá klasickým ventilem. Při přenesení zátěže vzniká nepatrný přetlak a při odlehčení vznikne zase nepatrný podtlak, který způsobuje ulpění lůžka. Při použití automatického ventilu dochází v distální oblasti k nasávání měkkých tkání do volného prostoru a vytvoří se distální edém. To je nepřípustné, a proto by se neměl u tohoto tvaru distální oblasti automatický ventil nikdy používat! (Bellmann, 2013)

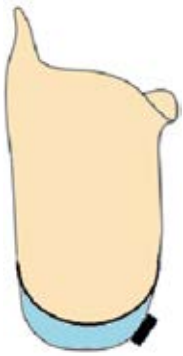

Obr. 3: Ulpívací lůžko

Ulpívací kontaktní lůžko je mezistupeň mezi ulpívacím lůžkem a plně kontaktním ulpívacím lůžkem. Má všechny zásady funkčního tvarování jako všechna ulpívací lůžka. U tohoto systému je distální konec pahýlu v kontaktu se dnem lůžka prostřednictvím měkkého polštáře (obr. 4). Tato varianta se používá u pahýlů se špatným krytím distálního konce, nebo pokud jsou jiné důvody, proč nelze distál zatížit plným kontaktem. Při správném vytvarování distálního polštáře nedochází k nasávání distálního konce a lze zde použít automatický ventil (Bellmann, 2013).

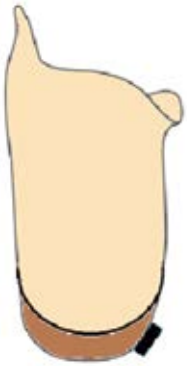

Obr. 4: Kontaktní ulpívací lůžko
Obr. 5: Plně kontaktní ulpívací lůžko

Ulpívací plně kontaktní lůžko představuje dnešní standard. Pahýl je v kontaktu přímo se stěnou lůžka v celé ploše včetně distální oblasti (obr. 5). Kontakt celého povrchu pahýlu snižuje průměrný tlak na jednotku plochy a tím odlehčuje přetěžované partie pokožky (Kaphingst, 2002). Tento princip omezuje tvorbu otoků na distálním konci. Plný kontakt konce pahýlu podporuje svalovou pumpu a zlepší pocit kontaktu s podložkou (Wetz, 2009). Většina uznávaných autorů se shoduje, že tento systém je jediný přípustný, pokud to dovolí stav distální části pahýlu.

Řídící oblast

Jak již název napovídá, hlavním úkolem této oblasti pahýlového lůžka je umožnit kvalitní ovládání protézy. To zahrnuje především precizní přenos pohybů pahýlu na lůžko okamžitě a beze ztrát. Zároveň je však tento prostor využíván u moderních tvarů lůžek k přenosu části hmotnosti na tělo femuru. Dobrou funkci této oblasti poznáme již při stoji, kdy u člověka, který stojí na obou dolních končetinách, dochází k udržování rovnováhy především pomocí bércových svalů (obr. 6). Ty však amputovaný v oblasti stehna nemá k dispozici, proto musí tuto ztrátu kompenzovat jednak větším využitím zachované končetiny, ale také přeneseně prostřednictvím svalů kolem kyčelního kloubu na amputované straně (obr. 7).

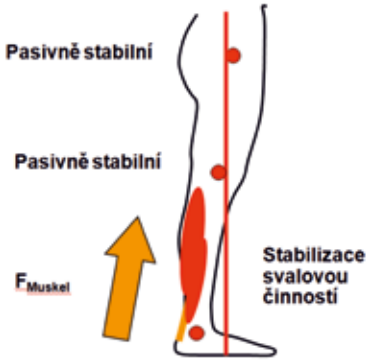

Obr. 6: Stabilita stoje zdravý

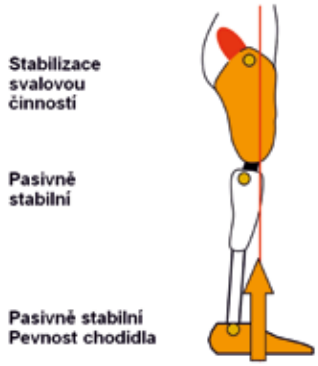

Obr. 7: Stabilita stoje TF amputovaný

Optimálním vytvarováním řídící oblasti umožníme přenesení sebemenšího pohybu femuru na lůžko a tím i na celou protézu. Uživatel protézy tak získává lepší kontrolu nad protézou a tím i větší důvěru v pomůcku. Čím je amputovaný aktivnější, tím je význam řídící oblasti důležitější, protože při dynamickém pohybu je zapotřebí ještě výraznějšího řízení protézy než při stoji (Blumentritt, 2009).

Řídící oblast je možné vytvarovat jako plošnou laterální oporu, nebo jako femorální sponu (Kaphingst, 2002)

Femorální spona se snaží zachytit femur jako kleště. To lze použít pouze u pahýlů s malým množstvím svalů. Častěji se používá laterální opora, která se velmi precizně vypracovává. V základním tvarování začleňujeme do lůžka v této oblasti čtyři plochy. Oblast nad trochanterem (obr. 8A) má za úkol předepnout abduktory a tím umožnit stabilní stojnou fázi. Jde o to, aby abduktory mohly ovlivňovat horizontální polohu pánve. Další je plocha přímo na těle femuru (obr. 8B). Začíná těsně pod trochanterem a končí zhruba 2 cm nad kostěným koncem pahýlu. Hlavní úkol této peloty je udržovat femur v přirozené addukční poloze a tím umožnit stabilní stojnou fázi a u moderních typů lůžek i přenos části zatížení. Obě tyto peloty mají zásadní význam pro naklápění pánve při chůzi a mohou výrazně ovlivnit Trendelenburgův symptom. Další pelota je na laterálně anteriorní straně femuru (obr. 8C). Jde v podstatě o vytvořený val před femurem pro zachycení pohybu femuru ve směru flexe. Tato pelota se uplatní především při zahájení švihové fáze kroku. Poslední část řídící oblasti leží na laterálně posteriorní straně (obr. 8D) a kontroluje pohyb femuru do extenze. Ta se uplatňuje především při zahájení stojné fáze a při udržování rovnováhy při stoji.



Obr. 8: Části řídící oblasti

Dosedací věnec

Jde o proximálních 6 cm, také lze říci vstupní rovina. Rozhodující význam pro funkci lůžka má návrh vstupní roviny (Sibbel, 2003). Z funkčního hlediska se dnes rozlišuje mezi dvěma základními typy:

1. Lůžko využívající oporu o hrbol kosti sedací
2. Lůžko využívající zachycení hrbolu kosti sedací (Wetz, 2009)

Ve skutečnosti jde však o tři typy. Lůžko využívající oporu o hrbol kosti sedací je příčně oválné lůžko. Lůžka využívající zachycení hrbolu kosti sedací je nutno rozdělit na dva druhy – lůžka podélně oválná a lůžka anatomická nebo M.A.S. Přestože mají podobný základ a využívají takřka stejný biomechanický princip, je jejich dosedací věnec natolik odlišný, že je třeba je popisovat odděleně.

Lůžko s oporou o hrbol kosti sedací

Tvar dosedacího věnce

Tvar proximálního okraje příčně oválného lůžka má standardní hodnoty, které se mění podle rozměrů a stavu pahýlu (obr. 9).

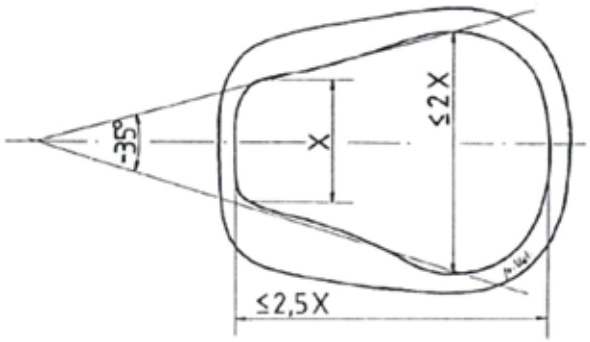

Obr. 9: Geometrické uspořádání dosedacího věnce příčně oválného lůžka

Opora pro hrbol kosti sedací má účelový tvar. U hotové protézy musí být vždy vodorovně a měla by být zaoblená, protože zatlačuje dovnitř a dolů svaly (Kaphingst, 2002).

Mediální hrana je v oblasti perinea o něco distálněji než opora pro hrbol kosti sedací. Toto snížení však nesmí být hlubší než 10 mm. Pokud tuto hranu příliš snížíme, není možné udržet adduktory v lůžku a vytváří se nepříjemná řasa měkkých tkání (obr. 10).

Obr. 10: Řasa měkkých tkání

Aby hrbol kosti sedací (obr. 11T) nesklouzával do pahýlového lůžka, je zapotřebí vytlačit svalstvo kyčelních extenzorů z prostoru pod sedací kostí a naproti tomu vytvořit ve frontální oblasti lůžka opěrné ložisko, frontální pelotu (obr. 11F). Proto musí mít lůžko zajišťující oporu o hrbol kosti sedací co nejužší mediální a širší laterální část tak, aby se svalstvo vytlačilo z mediální oblasti do laterální (Wetz, 2009).

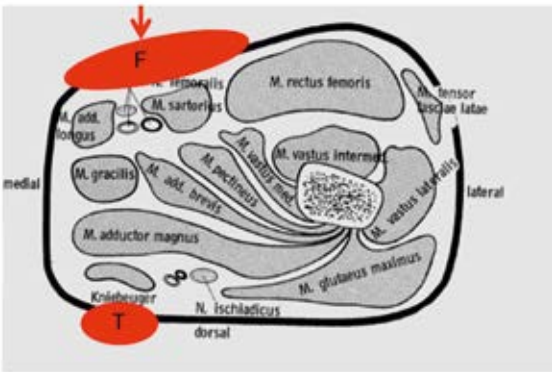

Obr. 11: Příčně oválný dosedací věnec

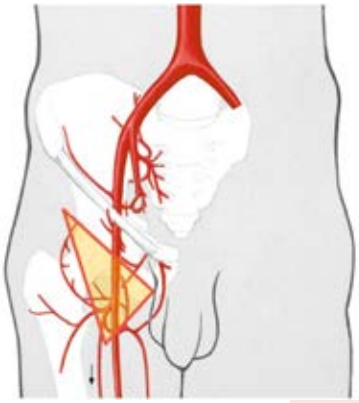

Obr. 12: Trigonum femorale

Mediální, anterio-posteriorní rozměr se pohybuje v rozmezí 7–11 cm. Tento anatomický rozměr závisí na pacientovi a musí být individuálně změřen, kolísá ale v uvedeném rozsahu. V zásadě není vytlačení měkkých částí v příčně oválném lůžku zcela bezproblémové, poněvadž se v oblasti frontální peloty nachází trigonum femoralis (obr. 12), ve kterém leží těsně pod pokožkou vedle nervu také vena a arteria femoralis a ty jsou také mimořádně ohroženy působením tlaku (Kaphingst, 2002).

Oproti opoře pro hrbol kosti sedací leží okraj frontální peloty trochu výše, ne však více než 2,5 cm nad úrovní tuberu (obr. 13). Přední okraj se tlačí při sezení do tříselného záhybu a proti přední, horní spině. Frontální pelota musí být vytvořena velkoplošně, jinak vzniká až příliš velký tlak na cévy dolní končetiny (Kaphingst, 2002).

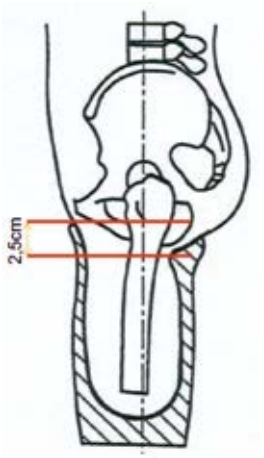

Obr. 13: Maximální výška frontální peloty

Laterálně probíhá horní okraj dosedacího věnce nad velkým trochanterem (Brozmanová, 1990). Oblast trochanteru vytváří zejména boční vedení a zabraňuje rotaci. Obecně platí, že výška laterálního okraje je nepřímo úměrná délce amputačního pahýlu. To znamená, že čím je pahýl kratší, tím musí být laterální strana lůžka vyšší (Půlpán, 2011).

Výhody a nevýhody lůžka s oporou o hrbol kosti sedací

Všichni autoři se shodují v tom, že výhody tohoto tvaru spočívají v přenosu zátěže přes hrbol kosti sedací. To je zároveň i jednou z nevýhod. Umožňuje to však vybavit pahýly s nezatížitelným koncem nebo s problematickým přenosem zatížení přes celou plochu pahýlu.

Nevýhody spočívají především v nefyziologickém tvaru a přenosu sil. Opora o hrbol kosti sedací naklání pánev a tím způsobuje při delším používání bederní hyperlordózu (obr. 14). Obzvláště nebezpečný je tlak na Scarpa trojúhelník a tím narušení krevního oběhu. To je umocněno tím, že většina dnešních amputovaných má cévní problémy. Také nerovnoměrné rozložení tlaku přináší přetěžování určitých partií pahýlu. Útlak svalů vyvolává jejich atrofii a jak napsal Botta: „Pahýl stárne rychleji než amputovaný pacient.“(Botta, 2003).

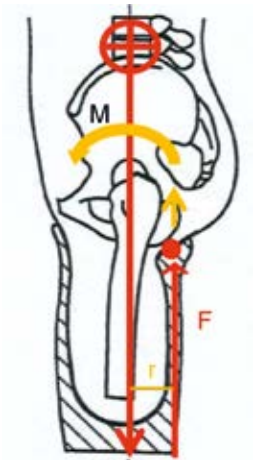

Obr. 14: Točivý moment na kyčelním kloubu

Není špatné, ale příchodem lůžek s obejmutím hrbolu kosti sedací před třiceti lety, patří dnes do starého železa (Baumgartner, 2008).

Lůžka se zachycením hrbolu kosti sedací

Společný princip podélně oválného a anatomického lůžka

Princip lůžek využívajících zachycení hrbolu kosti sedací, která se díky svému tvaru také nazývají podélně oválnými lůžky, je založen na zcela jiné filozofii než lůžko s oporou o hrbol kosti sedací. Tělesná hmotnost nemá být přenášena na sedací kost bodově, nýbrž plošně po celé ploše pahýlu, jako kdyby pahýlové lůžko obsahovalo nějaký hydrostatický systém (obr. 15).

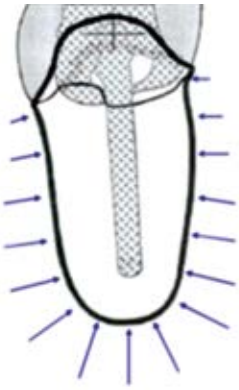

Obr. 15: Přenos zatížení v plně kontaktním lůžku

To umožňuje uložit pahýl v jeho anatomickém tvaru do pahýlového lůžka, aniž by došlo k nefyziologickému vytlačení svalstva. Pro lepší vedení protézy ve švihové fázi a pro zamezení pístového pohybu, tedy posouvání a naklápění lůžka laterálním směrem, se hrbol kosti sedací zachytí mediálně. Při tom má velký význam především shoda úhlů hrbolu kosti sedací a příslušného uložení v lůžku. Jako protitlak zachycení hrbolu kosti sedací slouží laterální subtrochanterní opora a velkoplošná laterální řídící oblast. Tím má dojít k vystředění reakčních sil působících od podložky na kyčelní kloub (obr. 16) (Wetz, 2009).

Obr. 16: Přenos sil na kyčelní kloub

Pomocí zafixování kostěné tkáně, ke kterému dojde zachycením na ramus ossis ischii proti působení subtrochanterní opěry a laterální řídící oblasti, vytvoříme tzv. „bony lock“ efekt, česky „kostěný svěr“ nebo „skeletární uzamčení“ (Bellmann, 2013). Proto jsou tato lůžka stabilní v medio-laterálním směru a neodklápí se ve švihové fázi kroku. Stabilizace pánve je ve stojné fázi na protéze prováděna pomocí aktivity abduktorů.

Z druhé strany pohybu lůžka laterálním směrem brání uložení ramus ossis ischii. Toto uspořádání umožňuje amputovanému aktivní udržování fyziologických horizontálních pohybů pánve při chůzi.

Díky tomuto tvarování a pevnému upnutí pahýlu v lůžku se zachycením hrbolu kosti sedací dokážeme daleko lépe kontrolovat torzní síly a tím i rotaci lůžka na pahýlu. Při transverzálním pohledu na lůžko vidíme zachycovací elementy na mediální a laterální straně (obr. 17). Nesmíme zde opomenout dobře vytvarovaný prostor pro šlachu m. adductor longus, který má svůj začátek na os coxae a je důležitým při stabilizaci rotace lůžka.

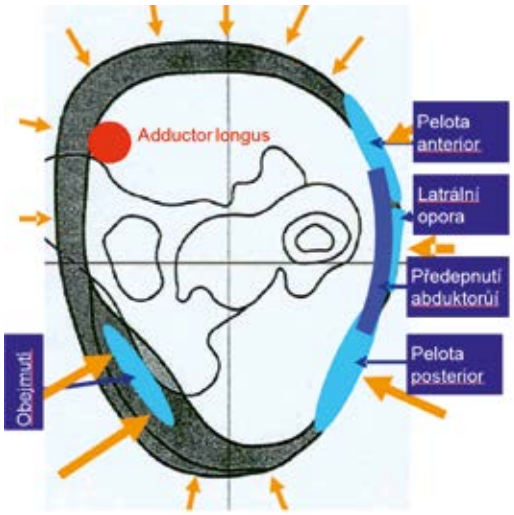

Obr. 17: Transverzální pohled

Tvar dosedacího věnce u podélně oválného lůžka

Základní tvar vstupního prostoru se přibližuje fyziologickému tvaru stehna (obr. 18 vlevo) na rozdíl od lůžka s oporou o hrbol kosti sedací (obr. 18 vpravo).

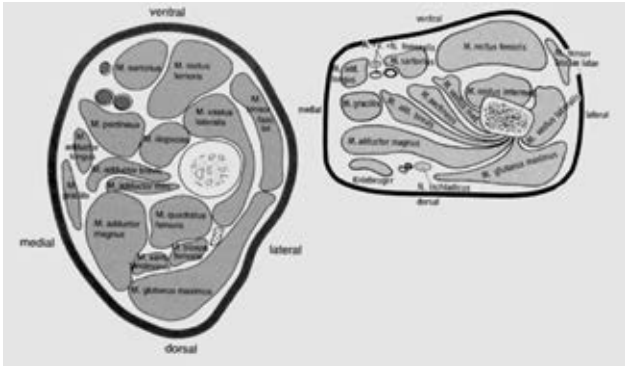

Obr. 18: Uložení svalů v lůžku

Uložení hrbolu kosti sedací se označuje IC (Ischial-Containment). Je to nejdůležitější a zároveň nejzrádnější místo dosedacího věnce. Poloha uložení tuberu ischiadicum v pahýlovém lůžku musí respektovat trojrozměrné postavení. Miska uložení kosti sedací musí odpovídat tvaru kosti ve všech rovinách (obr. 19).

Obr. 19: IC zleva frontální, transverzální a sagitální rovina

Výška zanoření hrbolu kosti sedací je obvykle kolem 3 cm. Příliš nízké zanoření přináší problémy při různých částech kroku, kdy se lůžko pohybuje proti pahýlu a může dojít k vyklouznutí tuberu. Pokud je toto místo příliš vysoké, vytváří tlak na ligamentum sacrotuberale probíhající od sedací kosti ke kostrči a kosti křížové, nebo dochází ke kontaktu přímo s kostrčí. K definitivnímu určení výšky zachycení je proto třeba kromě analýzy ve stoje i dynamická zkouška při chůzi, při které se sleduje obraz chůze (Sibbel, 2003). Pokud se po mediální hraně posuneme o několik centimetrů dopředu, dostáváme se na místo zkřížení hrany lůžka s ramus ossis ischii (obr. 20). V tomto bodě už musí být uložení sedací kosti ukončeno a prudce klesá o 3–5 cm oproti nejvyššímu bodu zachycení.

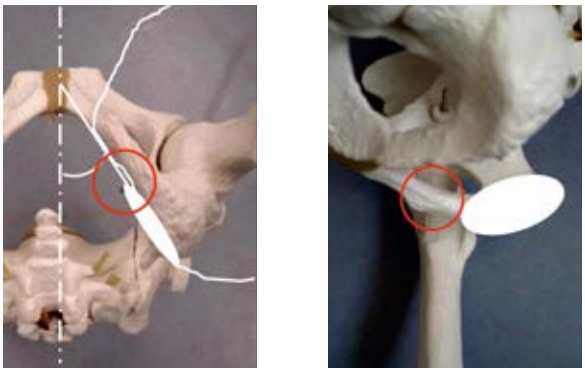

Obr. 20: Místo zkřížení ramus ossis ischii s mediální hranou lůžka

Tlak na hranu kosti je zde velmi bolestivý. Hrana se však dá na zkušebním lůžku velmi přesně upravit, protože je dobře viditelný otisk na pokožce. Dále probíhá hrana anteriorním směrem rovně až na šlachu adductoru longus, kde vytváří příslušný kanál pro tento sval. Prostor mezi zkřížením a šlachou je nejnižším místem lůžka (obr. 21).

Hrana stoupá na mediální anteriorní straně lehce proximálně a poté pokračuje horizontálně laterálním směrem (obr. 22). Není zde žádný tlak na trigeminum femorale. Tato hrana nesmí tlačit vsedě do měkkých tkání a na spina iliaca anterior superior.

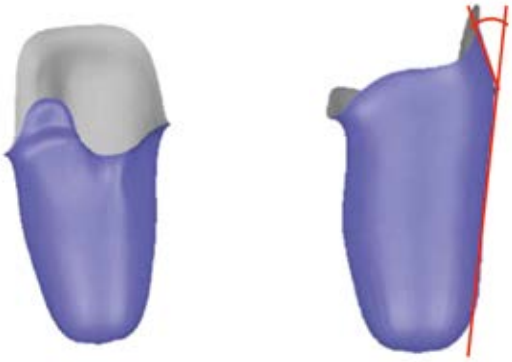

Obr. 21: Průběh mediální hrany lůžka
Obr. 22: Průběh anteriorní hrany lůžka

Laterální hrana končí v polovině vzdálenosti mezi trochanter major a crista iliaca. Je zpracována jako velkoplošná pelota. Tato plocha je sklopena mediálně o 15–17° proti řídící oblasti na femuru (obr. 22). V sagitální rovině tvoří laterální hrana pravidelný oblouk (obr. 23).

Na laterální posteriorní straně hrana klesá a mediálním směrem se horizontálně napojuje na uložení hrbolu kosti sedací (obr. 24). Tato oblast obepíná část gluteálních svalů (Bellmann, 2013).

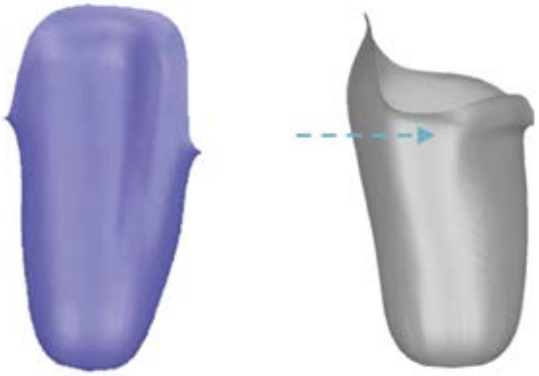

Obr. 23: Průběh laterální hrany lůžka
Obr. 24: Průběh posteriorní hrany lůžka

Tvar dosedacího věnce u anatomického lůžka

Tento tvar vychází z podélně oválného lůžka. Autorem vylepšení podélně oválného tvaru je Marlo Ortiz, z toho i název a používaná zkratka M.A.S. (Marlo Anatomical Socket). Dnes se používá označení anatomické lůžko, protože existuje v řadě lehkých modifikací a byl potřeba název všeobecný.

Biomechanický princip je shodný s předchozím tvarem a základní tvar vstupní roviny je také velmi podobný. Postupně se tvar posouval od tvaru NSNA Ivana Longa (1974) přes CAT-CAM Johna Sabolicha (1987) až k M.A.S. Marlo Ortiz (2000) (obr. 25).



Obr. 25: Vývoj tvaru lůžek, zleva NSNA, CAT-CAM, M.A.S.

Rozdíly najdeme především v zachycení os ischii na mediální straně lůžka. IC (Ischial-Containment) obklopuje plně hrbol kosti sedací a současně větší část sedací kosti. Na rozdíl od toho je u konstrukce anatomického lůžka zachycení pánve co nejvíce anteriorně nad mediální stranou ramu ossis ischii (obr. 26). To vede k vynikajícímu zachycení během střední stojné fáze, čímž se zvyšuje stabilita ve frontální rovině. Tvar zachycující větve ramu ossis ischii, který se označuje zkratkou IRC (Ischial-Ramus-Containment), by měl sahat dostatečně daleko do perineální oblasti. Výška zachycujícího „ucha“ je typicky 2–3,5 cm proximálně od hrotu ischia, zatímco šířka nepřesahuje 5–6 cm a mělo by mít symetrický tvar. I zde platí bezpodmínečná nutnost respektovat úhel kosti ve všech rovinách, jak bylo popsáno výše (obr. 27) (Zarling, 2013).

Asi centimetr pod průběhem ramu ossis ischii je vytvarováno vyklenutí mediálním směrem. Tento hypomochlion má předepnout adduktory. Pozor – nikdy se o něj nesmí ramus ossis ischii opírat zespodu (obr. 26 vpravo, červená šipka). Hloubka tohoto výstupku je proměnlivá od 0,6–3,5 cm podle tonu adduktorových svalů. Ještě jednou zdůrazňuji, že tento hypomochlion není určen k přenosu vertikálního zatížení.

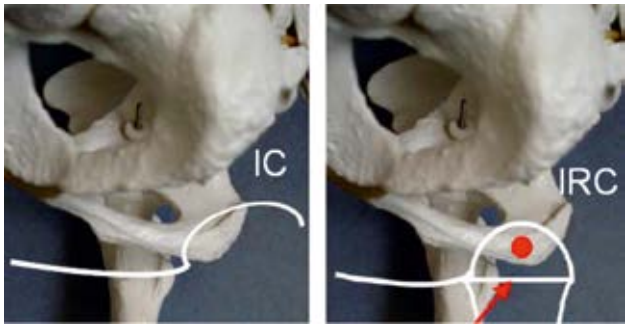

Obr. 26: Tvar zachycení

Obr. 27: Úhel ramu ossis ischii

Mediální hrana přechází horizontálně do mediáního-anteriorního rohu, kde je vytvořeno významné odlehčení pro m. adductor longus a jeho šlachu (obr. 28). Toto místo nemá v lůžku žádný biomechanický účinek.

Anteriorní hrana probíhá níže než u lůžka podélně oválného a obvykle je pod úrovní IRC (obr. 29).

Laterální hrana je srovnatelná s podélně oválným lůžkem, jen v sagitálním pohledu není tak oblá, ale spíše kvadratická (obr. 28).

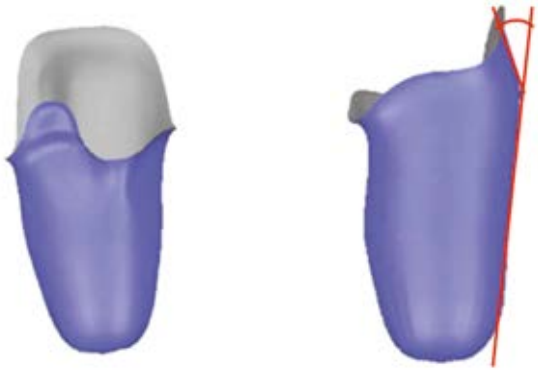

Obr. 28: Mediální hrana
Obr. 29: Anteriorní hrana

Průběh posteriorní hrany je dán tvarem m. glutaeus maximus. Probíhá v rýze pod tímto svalem a to u mužů asi 1,5 cm a u žen 3 cm pod úrovní IRC. Průběhy a výšky hran jsou zachyceny na obr. 30 (Gottinger, 2005).



Obr. 30: Průběh hran anatomického lůžka

Kromě průběhu hrany lůžka a plně kontaktního uložení je potřeba dodržet geometrii v transverzální rovině, která je velmi přesně dána a umožňuje na základě hodnot naměřených na pacientovi velmi přesnou práci na modelu. Konstrukce tvaru vychází z úhlu ramu ossis ischii a polohy IRC. Od tohoto bodu je nutné zjistit tři míry, aby byla konstrukce lůžka možná. Na základě těchto měr se modeluje funkční prostor vstupní roviny. První míra je anterio-posteriorní mediální rozměr, který se měří od hrbolu kosti sedací k anteriorní ploše šlachy m. adductor longus (obr. 31 modře). Druhá je skeletární medio-laterální míra od ramu ossis ischii k subtrochanterické oblasti femuru (obr. 31 žlutě). Poslední důležitý rozměr je diagonální medio-laterální míra, která se měří kolmo na úhel IRC z mediální strany ramu ossis ischii k m. rectus femoris na anterolaterální straně pahýlu (obr. 31 červeně).

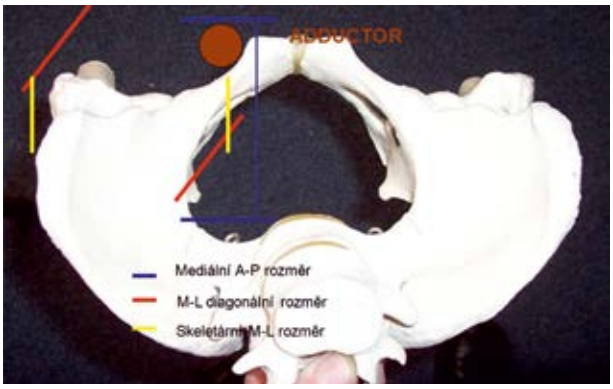

Obr. 31: Základní míry pro anatomické lůžko

Na základě těchto rozměrů jsme schopni vytvořit geometrickou konstrukci vstupní roviny, jak je znázorněno na obr. 32 (Bellmann, 2013).

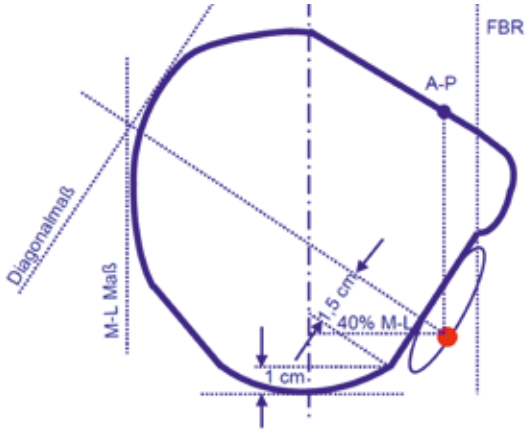

Obr. 32: Geometrické uspořádání anatomického lůžka

Je nutné mít na paměti, že tyto 3 vektory sil jsou vzájemně na sobě závislé, takže když provedete jakoukoli změnu u některého z nich, musí se zvážit, jaký to bude mít vliv na ostatní. Tento koncept bude patrný během procesu vybavení zkušebním lůžkem.

Tyto 3 vektory sil jsou klíčovými určovacími činiteli anatomického tvaru lůžka, které musí být v souladu nejen s pánevními kostmi pacienta, ale také s jeho svalovými konturami (Gottinger, 2005).

Výhody a nevýhody lůžka se zachycením hrbolu kosti sedací

Výhod oproti příčně oválnému lůžku je celá řada. Nedochází k vytlačování muskulatury medio laterálním směrem, tím zůstává zachován přirozený tvar stehna. Odpadá použití frontální peloty a tím dochází k zamezení tlaku ve Scarpově trojúhelníku, proto může krevní oběh v pahýlu fungovat bez problémů. Navíc je fyziologické prokrvení podpořeno rozložením tlaku na celé ploše pahýlu. Nevytváří točivý moment v kyčelním kloubu, a proto se nenaklání pánev dopředu a nevzniká bederní hyperlordóza. Nedochází k útlaku m. adductor longus ani svalů upnutých na tuber ischiadicum. Mediální opora na ramus ossis ischii zamezuje medio-laterálním posunům lůžka. Reakční síly od podložky jsou přenášeny fyziologicky na kyčelní kloub. Umožňuje přirozenou chůzi díky možnosti dobrého řízení protézy (Baumgartner, Sibbel, Bellmann).

Obrovskou výhodou u anatomického lůžka je zachování maximálního možného rozsahu pohybu v kyčelním kloubu při zachování vynikající ovladatelnosti a stability lůžka.

Dalším bonusem pro amputovaného je výborný kosmetický vzhled proto, že je zachován přirozený tvar glutaeálních svalů a hrany lůžka těsně přiléhají k tělu.

Uživatelé tohoto tvaru velmi vyzdvihují přirozené sezení na sedací kosti, která může ve flexi nad 90 % volně vyjet z lůžka a tím jsou obě strany pánve při sedu ve stejné úrovni.

Nevýhodou je složitější výrobní proces, který je náročný na přesnost. Tento tvar je citlivý na objemové změny pahýlu. Řada autorů také uvádí problém s akceptací tohoto tvaru u pacientů, kteří dlouhou dobu používali příčně oválné lůžko.

U tohoto pahýlového lůžka platí, že buď sedí přesně, nebo nesedí, neexistuje žádná poloviční cesta, nějaké „semianatomické“ lůžko (Baumgartner, Bellmann, Gettinger).

Seznam literatury:

1. BAUMGARTNER, R., Amputation und Prothesenversorgung. 3.vyd. Stuttgart: Thieme, 2008. 469 s. ISBN 978-3-13-136153-0
2. BOTTA, P., Určení objemu a tvaru stehenních pahýlů a jeho význam pro návrh pahýlového lůžka. Ortopedická protetika, 2003, roč. 5, č. 9, s. 28-32.
3. ISSN 1212-6705
4. BROZMANOVÁ, B., Ortopedická protetika, 1.vyd., Martin: Osveta, 1990, 480 s., ISBN 80-217-0133-1
5. GÖTTINGER, F. Erfarungen mit der M.A.S. Technologie. Orthopadie-Technik. 2005. roč. 56, č. 2, s. 111-117
6. GÖTZ-NEUMANN, K., Gehen verstehen, 3.vyd. Stuttgart: Thieme, 2006, 200 s., ISBN 978-3-13-132373-6
7. HALL, C.B., Prosthetic socket shape as related to anatomy in lower extremity amputees, Clin.Orthop. Relat. Res. 37, 1964, s. 32-46
8. KAPHINGST, W., Protetika, Praha: FOPTO, 2002, 313 s.
9. KOKEGEI, D., Erfahrungen mit dem langsovalen Oberschenkelschaftt (CAT-CAM) – eine Alternative zur herkommlichen Schaftform, Orthopädie-Technik, 1989, roč. 40, s. 570-575
10. PŮLPÁN, R., Základy protetiky, 1.vyd. Praha: Epimedia Publishing, 2011, 104 s., ISBN 978-80-260-0027-3
11. SIBBEL, B., Kritéria návrhu proximální části u podélně oválných lůžek, Ortopedická protetika, 2003, roč. 5, č. 9, s. 21-27. ISSN 1212-6705
12. WETZ, H.H., LINKEMEYER, L., WUHR, J., DRERUP, B, Klassifikation von Schaftsystemen und Stumpfbettungen, Sonderbeilage Orthopädie-Technik 02, 2009

Seznam obrázků:

1. Oblasti transfemorálního lůžka. Zdroj: vlastní
2. Historické přísavné lůžko. Zdroj: vlastní
3. Ulpívací lůžko. Zdroj: Ottobock SE & Co. KGaA
4. Kontaktní ulpívací lůžko. Zdroj: Ottobock SE & Co. KGaA
5. Plně kontaktní ulpívací lůžko. Zdroj: Ottobock SE & Co. KGaA
6. Stabilita stoje zdravý. Zdroj: vlastní
7. Stabilita stoje TF amputovaný. Zdroj: vlastní
8. Části řídící oblasti. Zdroj: vlastní
9. Geometrické uspořádání dosedacího věnce příčně oválného lůžka. Zdroj: Kaphingst, 2002
10. Řasa měkkých tkání. Zdroj: vlastní
11. Příčně oválný dosedací věnec. Zdroj: vlastní
12. Trigonum femorale. Zdroj: vlastní
13. Maximální výška frontální peloty. Zdroj: vlastní
14. Točivý moment na kyčelním kloubu. Zdroj: vlastní
15. Přenos zatížení v plně kontaktním lůžku. Zdroj: vlastní
16. Přenos sil na kyčelní kloub. Zdroj: vlastní
17. Transverzální pohled. Zdroj: vlastní
18. Uložení svalů v lůžku. Zdroj: Ottobock SE & Co. KGaA
19. IC zleva – frontální, transverzální a sagitální rovina. Zdroj: vlastní
20. Místo zkřížení ramus ossis ischii s mediální hranou lůžka. Zdroj: vlastní
21. Průběh mediální hrany lůžka. Zdroj: Ottobock SE & Co. KGaA
22. Průběh anteriorní hrany lůžka. Zdroj: Ottobock SE & Co. KGaA
23. Průběh laterální hrany lůžka. Zdroj: Ottobock SE & Co. KGaA
24. Průběh posteriorní hrany lůžka. Zdroj: Ottobock SE & Co. KGaA
25. Vývoj tvaru lůžek, zleva NSNA, CAT-CAM, M.A.S. Zdroj: Ottobock SE & Co. KGaA
26. Tvar zachycení. Zdroj: vlastní
27. Úhel ramu ossis ischii. Zdroj: vlastní
28. Mediální hrana. Zdroj: Ottobock SE & Co. KGaA
29. Anteriorní hrana. Zdroj: Ottobock SE & Co. KGaA
30. Průběh hran anatomického lůžka. Zdroj: vlastní
31. Základní míry pro anatomické lůžko. Zdroj: vlastní
32. Geometrické uspořádání anatomického lůžka. Zdroj: Ottobock SE & Co. KGaA

Privykacie protézy alebo prvovybavenie

Ing. Marek Bachura, PhD. [1], Bc. Vladan Princ [2]
Otto Bock Slovakia s.r.o., Röntgenová 26, Bratislava [1]
Otto Bock ČR s.r.o., Protetická 460, Zruč-Senec [2]

Obr. 1: Nácvik chôdze s fyzioterapeutom a ortotikom-protetikom

„Ortopedický technik" alebo „ortotik-protetik" je krásne povolanie. Možno povedať, že ide o kontaktné povolanie, no nie preto, že sa dotýkame pacienta, ale preto, lebo dotykom našej práce môžeme človeku privodiť zmenu jeho osudu.

Myslím, že takmer všetci sme si toto povolanie vybrali v prvom rade preto, že chceme pomáhať ľuďom. Každodenne vidíme, ako sa nám darí meniť životnú situáciu telesne postihnutých spoluobčanov a častokrát im pomôckami vyrobenými našimi rukami pomáhame zlepšiť ich zdravotný stav, či poskytujeme možnosť vrátiť sa do spoločenského života. Jednou z takýchto situácií, kedy máme obrovskú príležitosť privodiť niekomu zmenu osudu, je návrh, výroba a aplikácia protézy pre človeka, ktorý prišiel z nejakého dôvodu o končatinu. Stav po amputácii končatiny znamená pre takéhoto človeka nový začiatok. A to je práve moment, kedy môžeme my svojou prácou tento nový začiatok ovplyvniť. Kladne, ale, bohužiaľ, aj záporne. Po amputácii končatiny a následnej indikácii a preskripcii lekárom (či už s adekvátnou alebo neadekvátnou predprotetickou prípravou) začíname vybavovať pacienta umelou náhradou – protézou. Na začiatku je veľmi dôležitým krokom aplikácia prvej protézy. V našich končinách sa nazýva „privykacia protéza" alebo „prvovybavenie". Toto prvé vybavenie veľmi ovplyvňuje ďalší priebeh života človeka po amputácii a myslím, že nie je potrebné detailne rozvádzať, aké dôležité pre neho toto prvovybavenie je. Poďme sa, teda, bližšie pozrieť na prvú protézu!

Aká je jej hlavná funkcia? Aké je jej poslanie a úloha v reťazci vybavovania pacienta protézou po amputácii končatiny? Pozrime sa najprv na to, aké máme poznatky o tom, čo to privykacia protéza je a na čo slúži! V zozname skupín zdravotníckych pomôcok v prílohe č. 3 Zákona 3/200 Z. z. je uvedené: „Protéza privykacia sa poskytuje poistencovi po amputácii na hornej, či dolnej končatine, ako prvé vyhotovenie pomôcky na preklenutie obdobia do stabilizácie amputačného kýpťa, keď možno aplikovať prvé definitívne vyhotovenie protézy..." V Čechách sa zase hovorí o „dobe stabilizácie objemu kýpťa; adaptácii organizmu na vzniknutú situáciu".

Najdôležitejšou časťou vety nášho zákona je – „na preklenutie obdobia do stabilizácie amputačného kýpťa", či českého – „preklenutie doby stabilizácie

objemu kýpťa a adaptácie organizmu na vzniknutú situáciu“. Každý, kto sa zaoberá privykacími protézami, si na otázku, či jeho protézy spĺňajú dané poslanie, musí odpovedať sám. Skúsme sa, teda, zamyslieť nad tým, čo by sa malo počas tohto obdobia diať, aby sme dostali zastabilizovaný kýpeť a aby sa organizmus adaptoval na novú situáciu! Odrazovým mostíkom k splneniu tejto misie, t. j. vybavenia pacienta prvou protézou, by mali byť vedomosti, ktoré sme získali v škole.

Je potrebné vrátiť sa späť do školy a zopakovať si teóriu o kýpťových lôžkach a aj niečo z anatómie. Na to v tomto článku, žiaľ, nie je dosť priestoru (ale rád vrelo odporúčam článok Vladana Princa o stehenných lôžkach v tomto časopise). Aby sme vedeli navrhnúť a vyrobiť správne kýpťové lôžko, mali by sme vedieť, čo všetko nám po amputácii ostalo, či už ide o predkolenný, stehenný alebo iný kýpeť. Pri každej amputácii je svalová rovnováha nenávratne ovplyvnená a bez týchto znalostí nie je možné urobiť dobré kýpťové lôžko, ktoré predstavuje podstatnú, ak nie vôbec najdôležitejšiu súčasť protézy. Čo nás teda v škole naučili?

Na kýpťové lôžko sa kladú všeobecné požiadavky, ktoré Norma ISO/DIS 13405-2 formuluje takto:

1. Podpora: Kýpťové lôžko má preberať axiálne sily na zachytenie záťaže.
2. Stabilizácia: Kýpťové lôžko má prevziať horizontálne sily na riadenie protézy.
3. Priľnutie: Kýpťové lôžko má vytvárať silu priľnutia medzi kýpťom a protézou.

S touto normou korešpondujú aj klinické požiadavky na transfemorálne kýpťové lôžko. Základné úlohy kýpťového lôžka sú:

1. Obsiahnutie objemu kýpťa
2. Prenos zaťaženia a síl (statických a kinetických)
3. Prenos pohybov pri chôdzi
4. Udržanie protézy na kýpti (Kaphlings, 2002)

Baumgartner (2008) tieto základné funkcie ešte ďalej rozvádza a špecifikuje:

„Pevné spojenie medzi kýpťom a lôžkom, plný kontakt, zaťažiteľný distálny koniec, pevné spojenie pri ťahu a tlaku, nízka hmotnosť, spoľahlivé priľnutie, nenarúša obeh a inerváciu, maximálny komfort nosenia, jednoduché nasadzovanie a snímanie bez pomoci, neprekračuje vonkajšie obvodové miery, ľahko sa udržiava v čistote, sú možné úpravy, má nejakú životnosť.“

Tieto požiadavky bezo zvyšku platia aj na privykaciu protézu. Nemôžeme tvrdiť, že nás budú zaujímať až pri definitívnom vybavení!

Bez ohľadu na výšku amputácie, vždy ide o tri oblasti, ktoré musíme vhodne vyriešiť:

1. Vhodné funkčné zhotovenie kýpťového lôžka
2. Voľba správnych komponentov
3. Dodržanie kritérií na správnu stavbu protézy

Lôžko musí spĺňať všetky vyššie opísané požiadavky. Dôležité je vždy sformovať kýpeť do kónického tvaru, aby sme zaistili možnosť ďalšieho bezproblémového vybavovania. Preto lôžko s otvoreným koncom nemôžeme považovať za vyhovujúce riešenie. Dokonca aj klasický tvar lôžka s oporou o hrboľ sedacej kosti v dnešnej dobe nespĺňa požiadavky na kónické formovanie a fyziologický prenos síl a okrem toho výrazne negatívne ovplyvňuje krvný obeh v kýpti, a tým spomaľuje jeho formovanie a hojenie. Rovnaký problém môžu predstavovať aj TT (transtibiálne) lôžka s výrazným účelovým tvarovaním. Ak je však nutné v stehennom alebo predkolennom lôžku nosiť niekoľko textilných kýpťových návlekov, nemožno hovoriť o riadenej kompresii, a to ani vtedy, ak lôžko nie je uzavreté a má zapínanie na suché zipsy (obr. 2a, b), ani vtedy sa kompresia nedá správne nastaviť. Naopak, lôžko sa ľahšie utiahne

Obr. 2a, b: Lôžko so zapínaním na suché zipsy

v proximálnej oblasti, čo zhoršuje prekrvovanie a vytvára hruškovitý tvar kýpťa, čo má tak isto veľmi negatívny vplyv na svalstvo v tejto oblasti.

Čiže lôžko prvej protézy slúži aj na to, aby sa kýpeť dotvaroval a privykol si na tlak. Najmä pokožka si musí zvyknúť na nové podmienky. Tento proces trvá určitú dobu , ale nikdy nesmie bolieť alebo spôsobovať na kýpti otlaky. Preto je pri novej protéze potrebné často kontrolovať kýpeť. Správne reagovať na veľké zmeny jeho objemu tak, aby lôžko mohlo plniť svoje poslanie a čo najlepšie

pripraviť kýpeť na dlhodobé „fungovanie v ďalších definitívnych vyhotoveniach“.

Kvôli tomu – najmä pri prvých protézach – je dôležitá možnosť rýchlej výmeny a úprav, keď dôjde k týmto výrazným objemovým zmenám na kýpti v uzatvorenom lôžku. Inak k stabilizácii objemu kýpťa jednoducho nedôjde a privykacia protéza z tohto hľadiska svoje poslanie určite nesplní.

Dnes máme celú škálu vhodných technológií a postupov na kvalitné riešenie prvého lôžka. Určite tu zohrávajú veľmi pozitívnu úlohu kýpťové linery (návleky) a možnosť kýpeť chrániť a zároveň ho formovať, a pritom pomôcku udržať na svojom mieste.

Uchytenie (priľnutie) lôžka na kýpeť je ďalšou nevyhnutnou súčasťou vybavenia. Je dôležité zvoliť vhodný spôsob držania protézy na kýpti a myslieť na to, že na začiatku dochádza k rýchlejšiemu úbytku objemu kýpťa, a tým môže dôjsť k nežiaducim pohybom v lôžku.

Každý pohyb medzi lôžkom a kýpťom je potencionálne nebezpečný pre tvorbu otlakov a odrenín. Tiež zhoršuje kontrolu nad pomôckou, a tým sa znižuje dôvera amputovaného v protézu. Ak sa pacient bojí do protézy oprieť, tak len ťažko si osvojí správnu chôdzu.

Aby sme týmto nežiaducim pohybom medzi lôžkom a kýpťom zabránili, musíme hneď na začiatku zvoliť čo najoptimálnejší spôsob uchytenia. Len kvôli zopakovaniu pripomeniem, že pri stehenných lôžkach poznáme až 7 mechanizmov uchytenia. Na to, aby stehenné lôžko na kýpti „dobre držalo“, potrebujeme kombináciu aspoň troch z nich. Jedným z takýchto spôsobov držania lôžka na kýpti je aj uchytenie pomocnými zariadeniami (zámok s pinom, sliezska bandáž,...).

Tu je však nutné podotknúť, že tento spôsob uchytenia často slúži ako hlavné (jediné) zariadenie, ktoré má zabezpečiť uchytenie privykacej protézy na pacientovi. Napríklad sliezska bandáž má v prvom rade za úlohu priťahovať laterálnu stranu lôžka k protéze pri priečne oválnych tvaroch stehenných lôžok a nie byť jediným prvkom, ktorý fixuje protézu na pacientovi.

Na výber vhodných komponentov vplýva mnoho faktorov. Nemáme úplnú voľnosť výberu, ale napriek tomu by sme sa mali snažiť zostaviť pomôcku tak, aby bola v prvom rade bezpečná a umožnila stabilnú stojnú fázu kroku. Ak pacient nemá bezpečne zabezpečené státie, bude sa báť a nezačne chodiť. Do výberu komponentov patrí aj materiál vhodný na kontakt s pokožkou kýpťa, aj adaptéry, ktoré nám dnes umožňujú ľahko upravovať stavbu podľa potreby amputovaného. Máme k dispozícii kolenné kĺby, ktoré vedia postupne zlepšovať svoje vlastnosti, podľa toho, ako amputovaný zvláda nácvik chôdze. Rovnako môžeme vybrať aj vhodné a bezpečné chodidlo.

Aby vhodné funkčné kýpťové lôžko a správne zvolené komponenty mohli pri prvej protéze pomáhať adaptácii organizmu na protézu, musia byť správne postavené. Veľmi dôležité je dodržať správne kritériá stavby protézy, čiže umiestniť jednotlivé modulárne komponenty a lôžko v správnom vzájomnom pomere. Nestačí ich len spolu pospájať podľa dĺžkových mier pacienta a pripevniť cez lôžkový adaptér presne do stredu distálneho konca. Aj keď je to „len“ „privykačka“!

Najväčšiu skupinu amputovaných pacientov tvoria geriatrickí pacienti, kde – najmä pri stehenných amputáciách – skoro vždy ide o pridruženú flexnú kontraktúru kýpťa. Preto je veľmi dôležité túto kontraktúru zakomponovať do stavby protézy. Ak nie je lôžko postavené do správneho flexného postavenia, pacient nedokáže stáť na obidvoch chodidlách pri sebe a chodidlo protézy je vysunuté dopredu a stojí na päte. Pacient síce môže dať chodidlá vedľa seba, ale len keď urobí mierny predklon, pretože uhol medzi femurom a chrbticou je fixný. Takže lôžkový adaptér umiestnený presne v strede distálneho konca, teda v osi kýpťa, je veľmi

Obr. 3

kontraproduktívny. Chôdza je potom viac, či menej možná iba s kolenným kĺbom so zámkom a pri menších kontraktúrach ešte možno s viacosovými kolenami. S jednoosovými kolenami je potom chôdza nemožná, prípadne veľmi nebezpečná.

Všetci – či v Čechách, alebo na Slovensku – sa musíme s prvými protézami zmestiť do nejakých limitov, hoci vždy nás niečo obmedzuje. To však nemôže byť ospravedlnením toho, že protéza neplní svoj účel.

Nedelegujme zodpovednosť za formovanie kýpťa a adaptáciu pacienta na pomôcku až na definitívnu protézu! Prvé týždne a mesiace sú pre amputovaného človeka najdôležitejšie!

Ak bude amputovaný čakať na definitívnu pomôcku v sede na vozíku bez vertikalizácie, zaťažovania kýpťa a bez fyzickej aktivity, len ťažko začne po uplynutí tejto doby chodiť a pomôcku správne používať. Prvá protéza do značnej miery ovplyvňuje aj priebeh ďalšieho života amputovaného a pokiaľ mu neumožní adaptovať sa na život s pomôckou, namiesto šikovného chodiaceho amputovaného budeme mať kôpku nešťastia na vozíčku...!

Zoznam obrázkov:

1. Nácvik chôdze s fyzioterapeutom a ortotikom-protetikom. Zdroj: Ottobock SE & Co. KGaA
2. a) Lôžko so zapínaním na suché zipsy. Zdroj: https://www.youtube.com/watch?v=B9e9FC2eYJk (3:18)
   b) Lôžko so zapínaním na suché zipsy. Zdroj: https://www.spsco.com/by-product-type/orthotics/lower-limb/prefab-hkafo/all/orthomerica-ischial-containment-femoral-kit.html
3. Zdroj: Ottobock SE & Co. KGaA

Inzerce

Asociácia protetických pacientov

Asociácia protetických pacientov je dobrovoľným občianskym združením, ktoré združuje **občanov Slovenskej republiky po amputácii**, ako aj amputovaných občanov iných krajín trvalo žijúcich na Slovensku. Členom asociácie môže byť aj právnická osoba, ktorá sa chce podieľať na jej cieľoch a poslaní.

Naše ciele

Pomoc ľuďom po amputácii

Našim cieľom je poskytovať všeobecne prospešné služby v oblasti pomoci ľuďom po amputácii , najmä pri riešení ich sociálnych, zdravotných, ekonomických a spoločenských potrieb a záujmov.

Účasť v správnych, či iných konaniach

Účasť v správnych, či iných konaniach, pri ktorých môžu byť dotknuté záujmy amputovaných občanov napr. pri konaniach, či rokovaniach vedených Ministerstvom zdravotníctva Slovenskej republiky, či zdravotnými poisťovňami. Spolupracovať s poskytovateľmi zdravotnej starostlivosti, lekárenskej starostlivosti sociálnej starostlivosti, výrobcami zdravotníckych pomôcok, vzdelávacími ustanovizňami, jednotlivými lekármi,fyzioterapeutmi, inými zdravotníckymi pracovníkmi, či sociálnymi pracovníkmi.

Kultúrne, spoločenské, športové a vzdelávacie akcie

Usporadúvať kultúrne, spoločenské, športové a vzdelávacie akcie pre amputovaných. V spolupráci s orgánmi verejnej správy prispievať k vytváraniu vhodného prostredia na integráciu amputovaných občanov do spoločenského a pracovného prostredia.

Obhajovanie záujmov a potrieb

Obhajovať záujmy a potreby osôb po amputácii, vrátane predkladania návrhov príslušným orgánom verejnej správy, či iným subjektom na zlepšenie postavenia amputovaných občanov v spoločnosti, ako aj organizovanie kampaní a petičných akcií na podporu a ochranu amputovaných.

Materiálna pomoc

V prípade potreby poskytovať materiálnu pomoc alebo inú pomoc členom asociácie pri začlenení do riadneho spôsobu života - napr. pomoc pri zabezpečení zdravotníckej pomôcky, pomoc pri úprave motorového vozidla, pomoc pri zabezpečení zdravotnej, či lekárenskej starostlivosti, rehabilitácií, ozdravných pobytov, a to v súlade s aktuálnymi materiálnymi možnosťami APP.

Asociácia protetických pacientov

+421 (0) 917 056 562 | info@appslovakia.sk | www.appslovakia.sk

Protetika horních končetin v kojeneckém až předškolním období

Bc. Jan Maleš, Bc. Vladan Princ
Otto Bock ČR s.r.o., Protetická 460, Zruč-Senec

Lidské tělo je velice složitý organismus. Můžeme si ho představit jako stroj, jehož vývoj je předem naprogramovaný tak, aby ochránil své jednotlivé části před poškozením.

Pokud není například páteř připravena na zatížení, nedovolí tělo dítěti, aby se začalo stavět, čímž brání poškození osového orgánu. Lidské tělo funguje jako jeden celek, ve kterém všechno se vším souvisí. Někdy se ale stane chyba. Ať už působením vnější, nebo vnitřní síly dojde ke ztrátě končetiny. V ten moment je tělo jako celek nekompletní a jeho nahraný program nefunguje – části, které mají zajišťovat oporu, manipulaci, aktivní či pasivní stabilizaci, chybí. Zdravý vývoj dítěte je tímto ohrožen a zbylé části odsouzené k přetěžování.

Naštěstí ale žijeme v době moderní protetiky, ve které konečně máme k dispozici technologie, metody a postupy, které dokáží zajistit zdravý a fyziologický vývoj dítěte a obstojně nahradit vývoj hrubé i jemné motoriky.

Nejdůležitějším parametrem ortopedické protetiky v dětském věku je včasnost. Správně zvolený typ protetické pomůcky, který je včas aplikován s ohledem k vývoji dítěte, dokáže mnoho funkcí nahradit, doplnit či kompenzovat. Přechod z dětského věku do dospělosti je pak v mnoha ohledech přirozenější a umožní dětskému pacientovi zcela normální životní uplatnění.

Obr. 1

Přivykací protéza v kojeneckém věku dítěte

Jako kojenecké období je označován první rok života dítěte. Již došlo k akceptaci změny prostředí a dítě se nyní snaží seznámit s okolním světem. Pro normální vývoj je velice důležité, aby mělo dítě v této fázi dostatek podnětů jak z neživé, tak ze sociální části svého okolí.

V nejrannějším věku dítěte je důležitá především komunikace s rodiči. Pokud se narodí dítě bez části horní končetiny, střetáváme se v první řadě především s pochopitelným strachem rodičů o jeho budoucnost. Jedná se o naprosto přirozenou reakci, rodiče mají strach, aby něco nezanedbali. Naším úkolem během první schůzky je rodiče především uklidnit, podat jim potřebné informace o průběhu protetické péče, možnostech moderní protetiky, ergoterapii a fyzioterapii. Rodiče musí získat představu o důležitosti protetického

vybavení, ale zároveň si musí uvědomit, že přílišný spěch může být v nejranějším dětském věku negativní.

Tento enormní spěch většinou pramení ze snahy rodičů zakrýt postiženou končetinu před okolní veřejností. Z pohledu protetiky se tomu nemusíme bránit, je ale velice důležité vysvětlit rodičům, jakým způsobem se pomůcka v tomto věku používá. Z našeho pohledu je důležité sledovat psychomotorický vývoj a podle jeho úrovně indikovat používání protetické pomůcky. Musíme si uvědomit, že dítě v první řadě poznává svět kolem sebe pomocí dotyků a je naprostý nesmysl mu v tom bránit.

Jako první protetickou pomůcku volíme takzvanou přivykací protézu, která slouží k tomu, aby si dítě zvyklo na postižené končetině něco nosit. Ačkoliv je toto období charakteristické receptivitou a jistou otevřeností dítěte k okolnímu světu, můžeme se setkat s naprosto odmítavou reakcí ze strany dítěte. V tom případě platí pravidlo, že nic neprovádíme násilím. Dítě v této vývojové fázi rozděluje své zkušenosti, které v něm okolní podněty zanechávají, pouze na pozitivní, či negativní. Tyto základní poznatky determinují jeho budoucí postoje. Pokud bychom my nebo rodiče násilím nutili dítě nosit protetickou pomůcku, získáme tím pouze nechuť dítěte k jejímu používání.

Setkáme-li se tedy s touto odmítavou reakcí, můžeme zkusit nasazovat na postiženou končetinu například textilní punčošku nebo ponožku. To je pro dítě mnohem méně omezující a zvykne si, že na pahýlku něco má a není časem problém vyměnit textilní návlek za přivykací protézu. Ta může být vyrobena i bez sádrování z polyformu nebo flexibilního plastu (obr. 2 a 3). Základní podmínky, které klademe na materiál, je omyvatelnost, flexibilita a zdravotní nezávadnost, protože počítáme s tím, že dojde ke kontaktu s ústy dítěte.

Obr. 2

Obr. 3

Na konci třetího měsíce života by dítě mělo zvládnout symetrické držení těla a dokázat si aktivně vytvořit oporu. V této vývojové fázi již hraje protéza důležitou roli pro zajištění základní stability a spíše než funkci úchopovou plní funkci opornou. Dítě vleže na břiše zvládá vytvořit si oporu ve tvaru trojúhelníku, jehož vrcholy tvoří lokty a symfýza. Běžně je tato poloha označována jako „pasení koníčků“. Končetiny začínají zvládat izolovaný pohyb. Kyčelní a ramenní klouby jsou již v zevně rotačním postavení. Hlava dítěte je schopna izolovaného pohybu asi 30 stupňů na každou stranu, což je umožněno vzniklou oporou (obr. 4).

Obr. 4

Mezi 3.–6. měsícem pozorujeme, jak se dítě snaží uchopovat předměty – podle tohoto způsobu určujeme aplikaci protetické pomůcky. Ve většině případů se snaží předměty na amputované straně uchopit mezi tělo a pahýl. Je dobré, aby dítě chápalo protézu jako prodlouženou část svého těla a i skrze ni poznávalo svět kolem sebe. Zároveň je ale důležitá propriocepce a hmatové vnímání okolí pomocí amputované končetiny. Aplikace protetické pomůcky je tedy čistě na uvážení rodičů a protetika na základě individuálních schopností dítěte.

Mezi 6.–12. měsícem života je již protetická pomůcka plně zapojena do pohybových stereotypů. Dochází k propojení hemisfér a dítě zvládá uchopovat předměty přes středovou rovinu. Naprosto přirozeně se snaží uchopit oblíbenou hračku zachovalou končetinou, přičemž strana s protézou plní funkci stabilizační a opornou (obr. 5).

Obr. 5

Dochází také k základní kooperaci horních končetin a dítě uchopuje předměty oběma rukama (obr. 6). Tato spolupráce je umožněna vstupem dítěte do vertikály, dochází k sedu, lezení po čtyřech a prvnímu stoji.

Obr. 6

Kosmetická protéza v batolecím věku dítěte

Jako batolecí období je označována doba mezi prvním až třetím rokem života. Tento úsek života dítěte přináší mnoho významných událostí a změn. Největší rozdíly proti prvnímu roku jsou v tom, že dítě začíná získávat soběstačnost a vlastní identitu. Už to není bezbranný človíček, který je ve všem závislý na pomoci rodičů a který komunikuje pouze skrze projevy své spokojenosti, nebo nespokojenosti v podobě klidného usměvavého rozpoložení, nebo pláče. Do batolecího věku vstupuje většina dětí se základními motorickými dovednostmi, děti s amputací horní končetiny nejsou výjimkou, pokud byly dodrženy všechny náležitosti jak ze strany ortopedických protetiků, tak rodičů.

Základní potřebou batolat je pohyb, který zásobuje jejich stále se vyvíjející mozek důležitými impulzy, a tím zvedá inteligenci dítěte. Pohybové zkušenosti tvoří pro batole základní předpoklad rozvoje inteligence. Přesto je v současné době pohyb v batolecím věku potlačován vlivem různých elektronických zdrojů zábavy, počítačů či tabletů. Tento elektronický svět nenabízí potřebnou interakci ani prožitky postavené na skutečných zážitcích. Batolata potřebují prožívat, tvořit a experimentovat podle své vůle.

Při znalosti výše uvedeného se u dětí s amputací horní končetiny o to více zaměřujeme na rozvoj pohybových dovedností. Je nezbytné v tomto věku rozvinout co nejvíce pohybových stereotypů, které podporují kooperaci obou horních končetin – jak strany zdravé, tak oprotézované. K tomu nám pomáhá dětská kosmetická protéza (obr. 7 a 8) a některé druhy sportovních nástavců.

Obr. 7

Obr. 8

Podmínky, které klademe na kosmetickou protézu v batolecím věku, jsou především odolnost a omyvatelnost. Dítě tuto protézu využívá naprosto ke všem činnostem při poznávání okolního světa a je nezbytné ji často dokonce vyvařit. Dlaňová část kosmetické protézy by neměla mít tvrdé jádro, aby

dítě nemohlo ublížit sobě nebo někomu ze svých vrstevníků. Ideálním materiálem pro tento typ protézy je silikon (obr. 9).

Obr. 9

Rodiče musí podporovat dítě, aby při manipulaci s předměty a během jednotlivých činností používalo co nejvíce obě horní končetiny. Je jasné, že zachovalá končetina bude hrát dominantní úlohu a protéza spíše roli podpůrnou, přesto je pro zafixování pohybového stereotypu důležité, aby byly v akci obě horní končetiny (obr. 10 a 11). Pobídky jako „chytni to oběma rukama“ nebo „pomoz si druhou rukou“ se stanou každodenní součástí života rodičů.

Obr. 10

Obr. 11

Nedílnou součástí především koncové části batolecího období je počátek sportovních aktivit. Při amputaci horní končetiny vzniká problém především při nácviku jízdy na dětském odrážedle nebo kole, kde je nutná kooperace obou horních končetin pro získání rovnováhy, která umožňuje jízdu. Z protetického hlediska máme dvě možnosti – buď vytvoříme kosmetickou protézu tak, aby umožňovala alespoň částečnou fixaci řídítek (obr. 12), nebo použijeme speciální dětský nástavec určený pro jízdu na kole (obr. 13). Nikdy však nevolíme pevnou fixaci mezi řídítkem a protézou! Ta se musí v případě pádu okamžitě uvolnit, aby nedošlo k úrazu.

Obr. 12

Obr. 13

Myoelektrická protéza v předškolním věku dítěte

Jako předškolní věk označujeme období mezi 3.–6. rokem života dítěte. Dochází k dalšímu propracování a zlepšení pohybové koordinace. Dítě je mnohem hbitější a zdokonaluje se v eleganci pohybu. Charakteristickým znakem pro toto období je intenzivní smyslové a citové vnímání okolního světa. Předškolní věk je často považován za nejpozoruhodnější etapu vývoje člověka – propojuje vše, co bylo u dítěte geneticky vloženo s tím, co je dáno učením a výchovou a vytváří tak základ pro další rozvoj jedince. K tomuto časovému období se v dospělosti často vracíme, je to doba, která nechává v naší paměti četné stopy.

Obr. 14

Z protetického hlediska je toto období charakteristické přechodem od pasivní kosmetické protézy k první myoelektrické protéze. Z počátku tohoto období hraje kosmetická protéza stále hlavní roli, avšak většinou na přelomu 3.–4. roku života by měla postupně předávat svoji úlohu protéze myoelektrické. Dítě se nachází v době, kdy se vyvíjí jemná motorika a vůbec celkově neuromotorika. Dobu přechodu nelze přesně určit, protetik ve spolupráci s rodiči by měl sledovat psychomotorický vývoj dítěte a podle jeho stupně indikovat použití myoprotézy.

Obr. 15

První myoelektrická protéza je pro dítě velkou změnou v jeho životě. Zatímco pasivní kosmetická protéza mu nahrazovala svou funkcí především hrubou motoriku, myoelektrická protéza dítěti částečně nahradí i motoriku jemnou. Pro dítě v předškolním věku volíme naprosto základní typ myoprotézy, která umožňuje otevřít a zavřít dlaň ve špetkovém pohybovém vzoru (obr. 16). Záměrně volíme pouze tento jednoduchý pohyb, abychom dítě nepřehlcovali novými informacemi. I tak je v jeho věku složité přijmout všechny nové možnosti, které mu myoruka umožní. Pro nácvik oddělené funkce svalových skupin se mohou použít speciální počítačové hry, které dítě v učení výborně motivují.

Samotná dětská myoprotéza musí byt konstruována tak, aby vydržela nápor, který na ní bude dětský pacient svými aktivitami vyvíjet. Díky indikaci myoprotézy již v předškolním věku zajistíme rozvoj kooperace obou horních končetin na takovou úroveň, že ochráníme rychle se rozvíjející pohybový aparát dítěte proti degenerativním funkčním změnám.

Obr. 16

Závěr

Každé dítě je výjimečné a jedinečné ve všech aspektech svého vývoje. Psychomotorický vývoj dítěte není závod na čas, nic se nedá uspěchat. Je potřeba k tomu takto přistupovat a dítěti dát prostor pro svou seberealizaci. Klíčová je komunikace mezi protetikem, ergoterapeutem, fyzioterapeutem, rodiči a v neposlední řadě dítětem. Pokud tato spolupráce funguje, je úspěšná i akceptace protetické pomůcky dětským pacientem.

Seznam literatury:

1. BAUMGARTNER, R. Amputation und Prothesenversorgung der unteren Extremität. 2. akt. vyd. Stuttgart: Thieme, 1995. 415 s. ISBN 3 432 97502 3.
2. BAUMGARTNER, R. Amputation und Protheseversorgung beim Kind. 1. Vyd. Stuttgart: Enke, 1977. 184 s.
3. BROZMANOVÁ, B. Ortopedická protetika. Martin: Osveta, 1990. 480 s. ISBN 80-217-0133-1.
4. ČIHÁK, R. Anatomie 1. 2. akt. vyd. Praha: Grada Publishing, 2001. 516 s. ISBN 80-7169-970-5.
5. HADRABA, I. Ortopedická protetika. 1. vyd. Praha: Univerzita Karlova v Praze, 1986. 64 s. 17-354-86.

Seznam obrázků:

1–8. Zdroj: Otto Bock ČR s.r.o.
9. Zdroj: Ottobock SE & Co. KGaA
10–12. Zdroj: Otto Bock ČR s.r.o.
13. Zdroj: Fillauer LLC
14–15. Zdroj: Otto Bock ČR s.r.o.
16. Zdroj: Ottobock SE & Co. KGaA

Inzerce

Nabídka nových systémů pro digitální baropodometrii digiMED

ERGON

ERGON a.s. představuje novou řadu tlakově citlivých plošin, které je možno objednat v rozpětí délek od 400 mm do 3 200 mm, o jednotné šířce 400 mm. Dále podoskener, volitelně kameru pro posturologii, zcela nový baropodometrický běžecký pás I-RUNNER (o délce 1 200 mm), inovovaný diagnostický a konstrukční software DYNAMO, nyní plně lokalizovaný do českého jazyka!

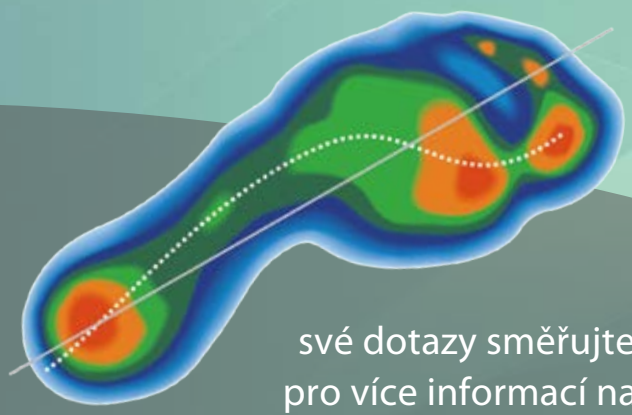

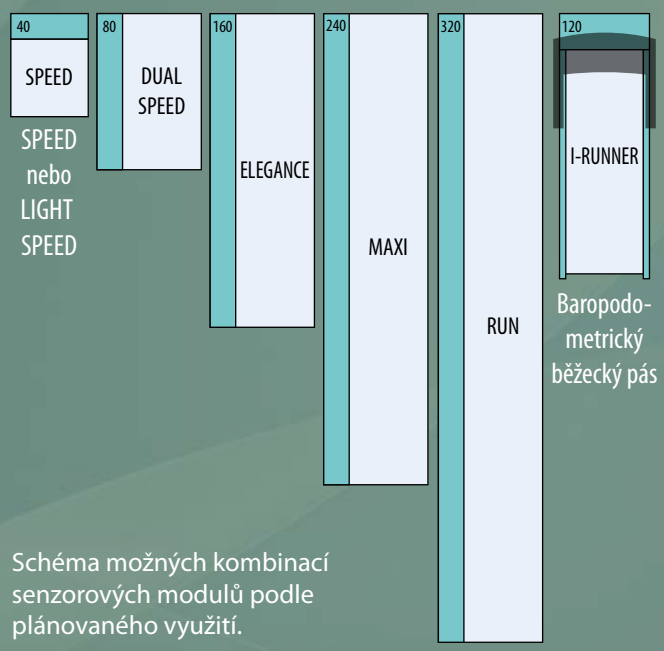

Schéma možných kombinací senzorových modulů podle plánovaného využití.

své dotazy směřujte na e-mail obuv@ergon.cz
pro více informací navštivte **www.ergon.cz**

Vrozené vady horních končetin

MUDr. Jitka Ježková
Nemocnice Písek, a.s., Karla Čapka 589, Písek

Souhrn

Vrozené vady končetin jsou odchylky od normálního prenatálního vývoje (v období embryogeneze nebo v období fetálního vývoje) a jsou tedy patrné již při porodu nebo se manifestují během postnatálního vývoje. Jsou poměrně časté, postihují 1–2 % narozených dětí (data se v literatuře liší), z nichž přibližně 10 % má deformitu horních končetin. Jde o vady lokalizované, izolovaně se vyskytující nebo se sdružují s jinými komplikacemi v rámci systémových syndromů (kardiomyopatie, poruchy krve, malformace CNS, GIT apod.). V tomto článku utřídíme obecné dělení a zaměříme se na vrozené vady horních končetin.

Etiologie

Etiologické faktory vrozených končetinových anomálií lze rozdělit na faktory vnitřní – genetické (autozomálně dominantní či recesivní, gonozomálně recesivní) a faktory vnější – negenetické – náhodné genové mutace, teratogeny (ionizační záření, toxické látky, infekční nemoci), anomálie (placenty, dělohy, amniových obalů) a s nimi související mechanické faktory působící na plod (např. při oligo- a polyhydramnion), hypoxie matky a plodu, karence některých látek, věk matky, duševní stres matky. V některých případech lze uvažovat o kombinaci více faktorů, u některých vad je však etiologie neznámá. Obecně je podíl genetiky uváděn v 90 %, na exogenní vlivy pak připadá zbylých 10 %.

Embryologie

Končetiny se začínají diferencovat na konci 4. týdne těhotenství z končetinové lišty (pupeny mezodermu pokryté vrstvou ektodermu) a vyvíjejí se během následujících 3 týdnů – toto období nazýváme „kritickou periodou“, kdy je formující se část pohybového ústrojí zranitelná teratogenem. Vývoj dolních končetin je oproti horním končetinám asi o týden opožděn. Velké defekty horních končetin vznikají zpravidla ve 28. dnu, závažné defekty dolních končetin ve 31. dnu gravidity. V 6. týdnu těhotenství dochází k oploštění distálních částí končetin, v 7. týdnu následuje rotace končetin do správného postavení a objevují se paprsky ruky a nohy, v 8. týdnu vývoj pokračuje separací jednotlivých prstů (genově podmíněná destrukce apoptózou) a začíná osifikace kostí, ve 12. týdnu se diferencují osifikační centra dlouhých kostí. Ve vývoji končetin je samozřejmě klíčové dostatečné cévní zásobení, vyváženost růstových faktorů, signálních molekul a transkripčních faktorů. Vývoj končetin probíhá ve třech osách: proximodistální (regulováno působením apikálního ektodermálního hřebene – AER), anteroposteriorní (regulace zónou polarizační aktivity – ZPA), dorsoventrální (regulace genem Wnt – wingless type MMTV).

Klasifikace

Nomenklatura vrozených vad je velmi nejednotná, mnohdy zastaralá, anatomicky neurčující (např. vžitá označení amelie, fokomelie, peromelie). Obecně lze anomálie dělit na dědičné (geneticky

přenosné) a nedědičné (náhodná genová mutace, nebo působení zevních faktorů). Dle Frejkova dělení rozlišujeme dědičné vady typické, vznikající během embryogeneze (atrofické – aplazie a hypoplazie, hypertrofické, numerické, skrčeniny, vykloubení) a nedědičné vady atypické, vznikající během fetálního období (např. syndrom amniových pruhů, arthrogryposis multiplex congenita, atypické luxace končetin a skrčeniny). Jiné dělení vad užívá označení malformace, tedy vady vzniklé působením vnějších či vnitřních faktorů na vývoj struktury končetin dle fáze embryonálního vývoje (blastopatie, embryopatie, fetopatie) a naproti tomu deformace (malpozice) již formované struktury končetin vznikající působení exogenních sil na plod kdykoli během fetálního období (skrčeniny, vykloubení, apod.). Z ortopedického hlediska rozlišujeme vrozené defekty končetin a páteře (dysmelie, dysrafie), vrozené poruchy vývoje skeletu (dysplazie) a vaziva (dystrofie).

Aktuálně nejužívanější klasifikace dle Swansona, uznávaná WHO a přijatá Mezinárodní federací společnosti chirurgie ruky r. 1976, zahrnuje sedm skupin: chybný vývoj a porucha formace (nejčastější defekty končetin), chybná diferenciace a separace, duplikace, nadměrný vývoj (gigantismus), nedostatečný vývoj (hypoplazie), vrozené amniotické konstrikce (amniové pruhy), generalizované skeletální vady.

Anatomicky lze defekty rozdělit do dvou skupin: transversální a longitudinální (klasifikace schválená IPSO 1973). Transversální defekty zahrnují tzv. kongenitální amputace – rovina se udává názvem končetiny, délka končetiny ve třetinách (např. transversální defekt proximální třetiny pravé paže). Pokud část končetiny zcela chybí, označujeme defekt jako kompletní (např. kompletní transversální defekt pravé paže). Longitudinální defekty popisujeme kostmi nebo jejich částmi, které chybí (např. kompletní longitudinální defekt levého humeru – chybí humerus, ostatní kosti přítomny; obdobně longitudinální defekt proximální třetiny levé ulny – chybí proximální třetina ulny, zbylé dvě třetiny jsou přítomny, stejně tak jako humerus, radius, kosti zápěstí a ruky).

Diagnostika

Diagnostika vrozených vad končetin probíhá prenatálně v rámci zavedených screeningových vyšetření (laboratorní, genetické, ultrazvukové vyšetření), další vyšetření jsou indikována při rizikových faktorech – zpravidla věk matky nad 35 let (amniocentéza s vyšetřením plodové vody), nebo při rodinné zátěži. Souhrn výsledků dostupných vyšetření prokazující možné poškození plodu umožňuje rodičům se rozhodnout pro umělé přerušení těhotenství ze zdravotní indikace až do 24. týdne těhotenství. Klinická závažnost anomálií končetin je různá – od nevýznamných (kosmetických) odchylek, po letální vady jedince in utero (spontánní abortus nejčastěji během prvního trimestru či porod mrtvého dítěte) nebo dochází k úmrtí krátce po narození (závažné sdružené vady). Prognóza vady je obecně tím závažnější, čím dříve daná noxa působila, resp. čím dříve se vada uplatnila.

Terapie

V prenatálním období jsou možnosti léčby velmi omezené, postnatálně převažuje symptomatická terapie, u vybraných vad je možnost substituční terapie dle defektu. Léčba je individuální podle typu vady, anatomické oblasti a porušené funkce. Cílem je umožnit horní končetině funkci v rámci základní sebeobsluhy (jídlo, osobní hygiena, běžné denní činnosti), korekce postavení pomocí ortéz, náhrada funkce různými typy protéz – časná korekce anomálie je vhodná jednak jako prevence vadného držení těla v důsledku asymetrické zátěže kostry, jednak jako prevence tvorby nevhodných pohybových schémat, jednak jako zmírnění psychické stigmatizace pacienta a rodiny, možnost časné a adekvátní socializace. Důraz by měl být kladen na mezioborovou spolupráci (pediatr, chirurg – ortoped, ortotik-protetik, rehabilitační lékař – fyzioterapeut – ergoterapeut, genetik, psycholog), klíčová je spolupráce rodiny a její zaškolení v péči a rehabilitaci.

Vrozené vady horních končetin

Jak bylo uvedeno výše, nejužívanější je klasifikace dle Swansona:

1. Chybný vývoj a porucha formace končetin – podle lokalizace a anatomického postižení jsou defekty děleny na terminální (koncové) a interkalární (vmezeřené) a ty dále na transversální a paraaxiální (obr. 1).

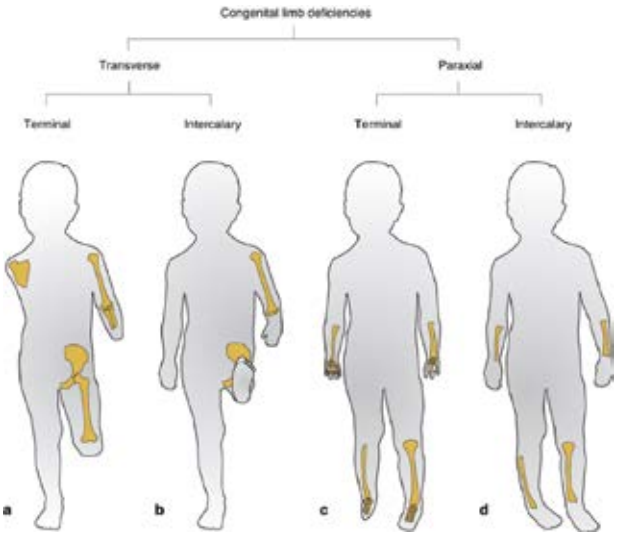

Obr. 1: a) Transversální terminální defekty: amelie pravé horní končetiny, inkompletní hemimelie levé horní končetiny, hemimelie levé dolní končetiny; b) Transversální interkalární defekty: distální fokomelie levé horní končetiny, kompletní fokomelie levé dolní končetiny; c) Paraaxiální terminální defekty: radiální aplazie pravé horní končetiny, ulnární aplazie levé horní končetiny, tibiální aplazie pravé dolní končetiny, fibulární aplazie levé dolní končetiny. Chybějící palec a prsty; d) Paraaxiální interkalární defekty: radiální aplazie pravé horní končetiny, ulnární aplazie levé horní končetiny, tibiální aplazie pravé dolní končetiny, fibulární aplazie levé dolní končetiny. Ruka a noha zachovány.

1.1 Transversální defekty končetin – vady, u nichž chybí celá končetina, nebo její část (obr. 2).

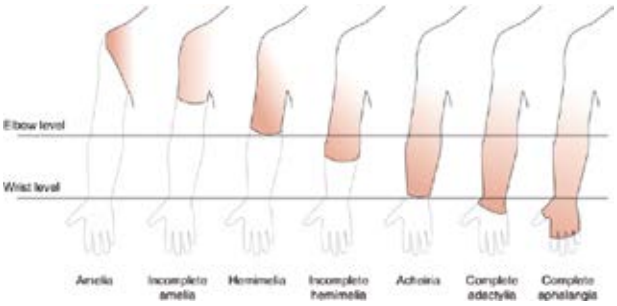

Obr. 2: Klasifikace terminálních transversálních defektů horní končetiny

Podle lokalizace a anatomického postižení je dělíme na:

1.1.1 Terminální (koncové – chybí celá končetina nebo její terminální část):

- amelie – úplné chybění končetiny
- hemimelie kompletní – defekt v úrovni lokte, hemimelie inkompletní – defekt pod úrovní lokte
- acheirie – chybí ruka a zápěstí
- adaktylie – chybí prsty
- aphalangie – chybí pouze články prstů
- rozštěp ruky (split hand, lobster claw) – chybí centrální prsty, často vč. metakarpů (obr. 3)

Obr. 3: Rozštěp ruky

1.1.2 Interkalární vady (vmezeřené – chybí některá z centrálních částí končetiny):

- fokomelie kompletní – ruka nasedá na ramenní pletenec
- fokomelie inkompletní – ruka nasedá na nedostatečně vyvinutou část končetiny (proximální, distální)

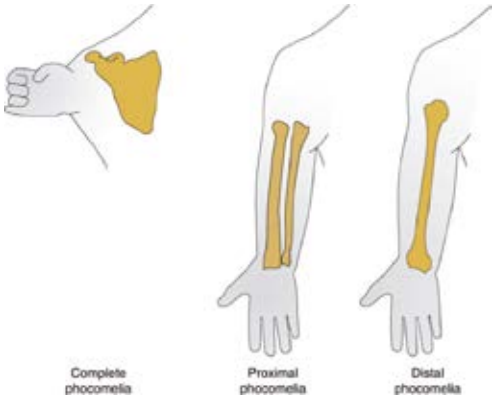

Obr. 4: Klasifikace interkalárních transversálních defektů horní končetiny

1.2 Paraaxiální defekty končetin – vady postihující jednu část končetiny v sagitální rovině (preaxiální, centrální nebo postaxiální) a to distálně od lokte.

1.2.1 Terminální

- oligodaktylie (parciální adaktylie) – snížený počet prstů, kdy chybí buď palec a 2. prst (preaxiální vada), nebo 4. prst a malíček (postaxiální vada), často ve spojení s aplazií či hypoplazií příslušné kosti předloktí (obr. 5)

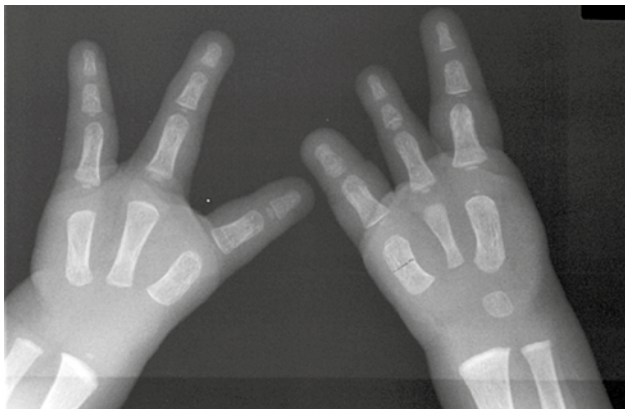

Obr. 5: Oligodaktylie

Obr. 6: Hemimelie – ulnární

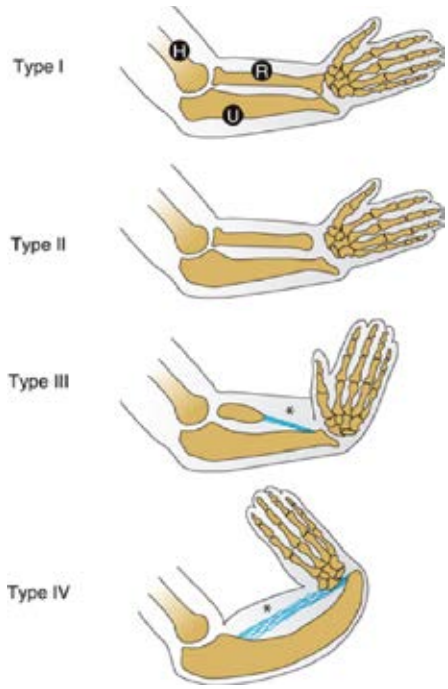

Obr. 7: Hemimelie – radiální

1.2.2 Interkalární

- hemimelie – ulnární (ulnární aplazie, ulnar club hand) – méně častá vada, obvykle zároveň dochází i k agenezi palce či prstů (obr. 6).
- hemimelie – radiální (radiální aplazie či hypoplazie, radial club hand – starší označení „talipomanus“) – častější, často oboustranně, ulna kratší, ruka v radiální dukci. Vada je mnohdy sdružená s jinými anomáliemi a syndromy (viz níže). Rozlišujeme 4 typy (obr. 7).

2. Chybná diferenciace a separace částí končetin – vady způsobené poruchou apoptózy vznikající mezi 7. a 8. týdnem embryogeneze.

2.1 Syndaktylie – nejčastější vrozená vada končetin (1:2000, 15–40 % dědičně, obr. 8)

Obr. 8: Typy syndaktylie

- kompletní – prsty spojeny v celé délce (obr. 9)
- inkompletní – spojeny části prstů, obr. 9 (většinou proximálně, výjimečné je spojení prstů distálně s fenestrací proximálně)
- jednoduché (membranózní) – spojeny jen kůží (obr. 10)
- komplexní – kostní spojení (obr. 11a, b)

Obr. 9: Inkompletní syndaktylie (vlevo) a kompletní syndaktylie (vpravo)

Obr. 10: Membranózní syndaktylie

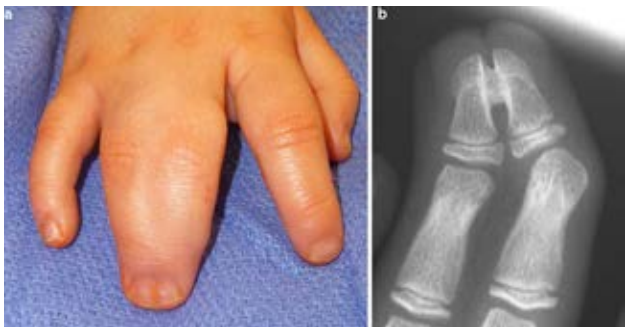

Obr. 11a, b: Komplexní syndaktylie

2.2 Synostózy

- radioulnární synostóza (obr. 12) – srůst proximálního konce ulny a radia, často s luxací hlavičky radia (omezení supinace)

Obr. 12: Radioulnární synostóza

3. Duplikace částí končetin – vady vznikající v důsledku rozštěpení embryonálních tkání, vedoucí k vývoji nadpočetných periferních či centrálních segmentů. Často se jedná o vady dědičné.

3.1 Polydaktylie

Polydaktylie je jednou z častých vrozených vad. Jedná se o větší počet prstů ruky nebo nohy než je obvykle běžné. Ve většině případů má genetické dispozice. Polydaktylie může být v kombinaci s dalšími vadami v oblasti ruky nebo nohy.

Nejběžnější formou polydaktylie u lidí je přítomnost šesti prstů. Šestý prst někdy bývá plně funkční. Většinou se však vyskytuje jako malý výběžek na malíkové straně (obr. 13).

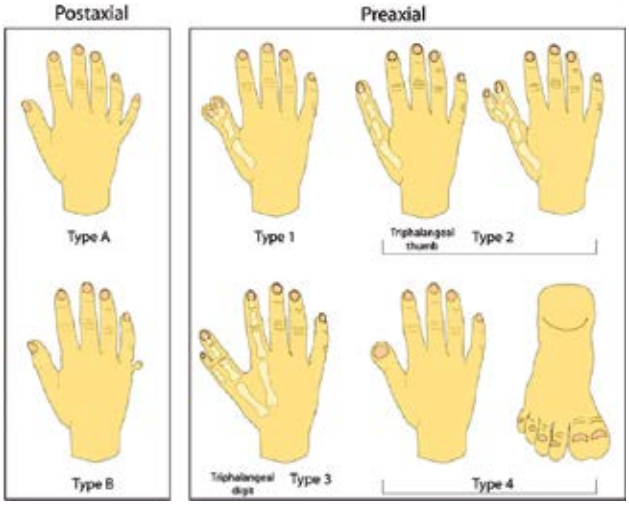

Obr. 13: Typy preaxiální a postaxiální polydaktylie

Obr. 14: Typy preaxiální a postaxiální polydaktylie

Obr. 15: Centrální duplikace

Obr. 16: Postaxiální duplikace

- duplikace preaxiální (palec), obr. 14
- centrální (duplikace 2., 3., 4. prstu), obr. 15
- duplikace postaxiální (malík)

3.2 Duplikace ulny s chyběním radia (zrcadlová ruka) – často jsou zmnoženy i ulnární prsty (obr. 17 a 18).

Obr. 17: Zrcadlová ruka

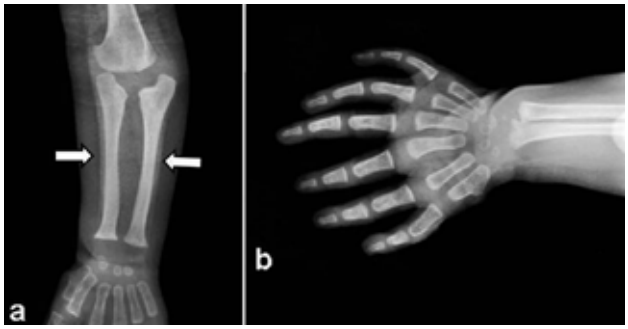

Obr. 18: RTG zrcadlové ruky

4. Nadměrný vývoj – disproporcionální zvětšení celé končetiny nebo její části postihující skelet nebo i měkké tkáně (hypertrofie tuku, hemangiomy, lymfangiomy). Etiologie těchto vad je neznámá, v úvahu připadá hormonální vliv, chybění receptorů pro zástavu růstu během embryogeneze, nadměrný vliv neuromediátorů. Způsobují četné kosmetické i funkční problémy.

4.1 Lokalizované hypertrofie – zmnožené části jsou tvořeny hamartomy (směs tkání s převahou nervové tkáně).

- makrodaktylie pravé – hypertrofie kostí i měkkých tkání (obr. 19)
- pseudomakrodaktylie – hypertrofie pouze měkkých tkání

Obr. 19: Pravá makrodaktylie

4.2 Gigantismus – celkové zvětšení všech tělesných proporcí (většinou při makroadenomu hypofýzy), obr. 20.

Obr. 19: Pravá makrodaktylie

5. Nedostatečný vývoj (hypoplazie) – postihuje celou končetinu, její terminální části (mikrodaktylie, brachydaktylie, klinodaktylie) nebo interkalární části končetiny. Vztahuje se na všechny tkáně končetiny nebo pouze její části.

- brachydaktylie (obr. 21)
- hypoplazie palce – rozlišujeme několik typů, často sdruženo s jinými anomáliemi a syndromy (obr. 22)

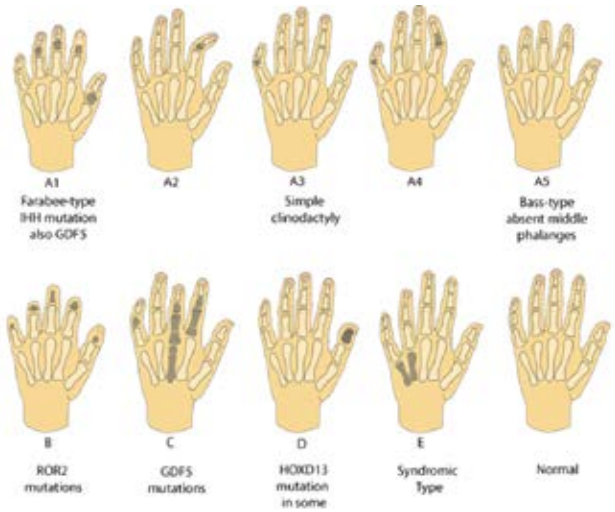

Obr. 21: Typy brachydaktylie

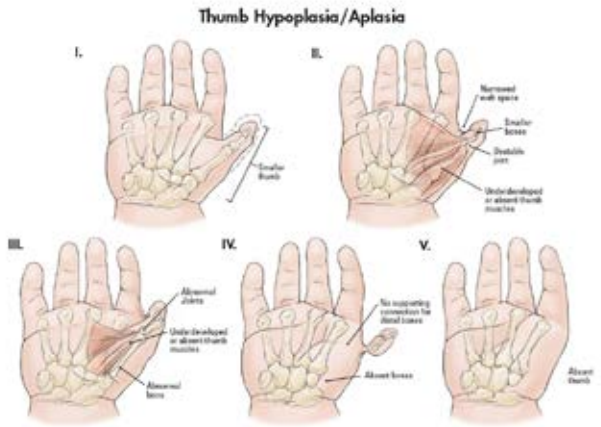

Obr. 22: Hypoplazie palce

6. Generalizované skeletální vady – jde o často dědičné defekty horních končetin postihující především humerus, které se často kombinují s dalšími vrozenými vadami (anomálie kraniofaciální oblasti, srdce, gastrointestinálního systému, urogenitálního systému, kůže, nervového systému, krve).

- Polandův syndrom (obr. 23) – anomálie ruky (hypoplazie ruky a prstů, syndaktylie, brachydaktylie, oligodaktylie) sdružená se stejnostrannou agenezí m. pectoralis minor a sternální části m. pectoralis major, dále může být přítomno i postižení ledvin a dextrokardie (při postižení levé ruky). Etiologie je pravděpodobně porucha cévního zásobení v období embryogeneze při obstrukci a. subclavia.

Obr. 23: Polandův syndrom

Závěr

Vývoj lidského organismu je složitý proces zahrnující kromě fyzického růstu i neurologické zrání a vývoj kognitivních, sociálních, behaviorálních a afektivních dovedností. Tento komplex umožňuje dítěti reagovat na vlastní potřeby i situace vznikající v okolním prostředí. První roky života jsou považovány za kritické pro vývoj dítěte, větší cerebrální plasticita podporuje rozvoj potenciálů, přiměřená zkušenost během tohoto období je zásadní pro dosažení adekvátního fungování nervových systémů.
Kvůli této plasticitě dochází k adaptaci na deformitu horních končetin, je tedy otázkou, kdy a jakou léčbu poskytnout. Je předmětem diskuze, zda časná korekce deformit v období růstu postižené končetiny i ostatních částí těla, kdy dochází i k fixaci pohybových stereotypů a celkové koordinaci pohybů, přináší v dospělosti lepší funkční výsledky než v případě, kdy nedojde ke korekci nebo je provedena později. Pro pacienty s rozličnými anomáliemi horních končetin je tedy klíčové být v péči týmu profesionálů, kteří berou ohled na individuální potřeby.

Seznam literatury:

1. DUNGL P., et al., Ortopedie, 1. vydání, Praha, Grada Publishing, 2005
2. SOSNA A., VAVŘÍK P., KRBEC M., POKORNÝ D., et al., Základy ortopedie, 1. vydání, Praha, Triton, 2001
3. KOUDELA K., et al., Ortopedie, 1. vydání, Praha, Karolinum, 2004

Seznam obrázků:

1. Typy defektů. Zdroj: https://obgynkey.com/limb-and-back-reduction-deficiency-present-at-birth/
2. Klasifikace terminálních transversálních defektů horní končetiny. Zdroj: https://obgynkey.com/limb-and-back-reduction-deficiency-present-at-birth/
3. Rozštěp ruky. Zdroj: https://www.besthealthdegrees.com/10-most-bizarre-medical-conditions-on-earth
4. Klasifikace interkalárních transversálních defektů horní končetiny. Zdroj: https://obgynkey.com/limb-and-back-reduction-deficiency-present-at-birth/
5. Oligodaktylie. Zdroj: Institut für Diagnostische, Interventionelle und Pädiatrische Radiologie, Inselspital Bern
6. Hemimelie – ulnární. Zdroj: Case courtesy of Dr Rupesh Namdev, Radiopaedia.org, rID: 27343
7. Hemimelie – radiální. Zdroj: https://obgynkey.com/limb-and-back-reduction-deficiency-present-at-birth/
8. Typy syndaktylie. Zdroj: https://www.peds.ufl.edu/divisions/genetics/teaching/hand_malformations.htm
9. Inkompletní syndaktylie (vlevo) a kompletní syndaktylie (vpravo). Zdroj: http://www.childrenshospital.org/conditions-and-treatments/conditions/s/syndactyly/symptoms-and-causes
10. Membranózní syndaktylie. Zdroj: http://thealmost-do-ctor.tumblr.com/image/105473421174
11. Komplexní syndaktylie. Zdroj: https://obgynkey.com/syndactyly-2/
12. Radioulnární synostóza. Zdroj: Dr Mark Bergin, Qscan Radiology
13. Typy preaxiální a postaxiální polydaktylie. Zdroj: https://www.peds.ufl.edu/divisions/genetics/teaching/hand_malformations.htm
14. Preaxiální duplikace. Zdroj: https://www.primehealthchannel.com/polydactyly.html
15. Centrální duplikace. Zdroj: http://www.cronacasocial.com/brasile-la-famiglia-da-record-con-sei-dita-a-mani-e-piedi/
16. Postaxiální duplikace. Zdroj: https://www.ortho.wustl.edu/content/About-Us/3284/Videos/Dr-Charles-Goldfarb/Extra-Digits-Radial-Polydactyly.aspx
17. Zrcadlová ruka. Zdroj: http://congenitalhand.wustl.edu/2016/07/rebuilding-mirror-hand.html
18. RTG zrcadlové ruky. Zdroj: http://causapedia.com/manuscript/257/makale/radyoloji/monomelic-ulnar-dimelia-associated-with-ipsilateral-polydactyly-an-extraordinary-anomaly.htm
19. Pravá makrodaktylie
20. 258 cm vysoký Franz Winkelmeier (1860–1887). Zdroj: scinexx, MMCD NEW MEDIA, Düsseldorf
21. Typy brachydaktylie. Zdroj: https://www.peds.ufl.edu/divisions/genetics/teaching/hand_malformations.htm
22. Hypoplazie palce. Zdroj: http://www.childrenshospital.org/conditions-and-treatments/conditions/t/thumb-hypoplasia-aplasia
23. Polandův syndrom. Zdroj: https://www.nejm.org/doi/full/10.1056/NEJMicm1709713

Inzerce

Osteoartróza kolenního kloubu

Mgr. Petra Poková
Otto Bock ČR s.r.o., Protetická 460, Zruč-Senec

Osteoartróza je nejčastějším kloubním onemocněním. Se vzrůstajícím věkem počet případů osteoartrózy přibývá. Věk je celkově brán jako výrazný rizikový faktor tohoto onemocnění. Mezi další rizikové faktory patří obezita, pohlaví (u žen je výskyt častější) a svoji roli hraje i faktor genetický. Dalšími činiteli jsou úrazy, vrozené a vývojové vady kloubu, souběžně se vyskytující onemocnění a v neposlední řadě životní styl (Urbanová, 2015).

Osteoartróza

Jedná se o chronické kloubní onemocnění, při kterém dochází k postupnému ubývání a přestavbě kloubní chrupavky. Tento proces je doprovázen změnami na přilehlých kostních tkáních a v úponech svalů v okolí postiženého kloubu. Chrupavka je v kloubu umístěna mezi dvěma kloubními konci a její funkcí je tlumení nárazů a zmírnění tření mezi plochami. Živiny jsou do chrupavky dodávány zejména samotným pohybem kloubu, proto je velmi důležité pravidelné cvičení. Při úbytku chrupavky nebo zhoršení její kvality se objevuje bolest v místě postiženého kloubu a dochází k porušení jeho funkce.

Artrózou může být postižen každý kloub. Přibližně 60 % všech případů se týká kloubu kolenního, který je nejzatěžovanějším a nejvíce namáhaným kloubem v lidském těle. Zatížení kolena při chůzi u dospělého člověka činí až třiapůlnásobek jeho tělesné hmotnosti. Při výstupu na rampu nebo chůzi po schodech je zatížení kolena čtyř- až pětinásobkem hmotnosti (Procházková, 2009).

Jednotlivé stupně osteoartrózy kolenního kloubu

Stupeň I – zúžení kloubní štěrbiny v důsledku ztenčování chrupavky.

Stupeň II – progrese zúžení kloubní štěrbiny, lehké nerovnosti kloubních ploch, degenerativní změny.

Stupeň III – progrese zúžení kloubní štěrbiny, tvorba kloubních výrůstků a dutých útvarů v měkkých tkáních, ztluštění kostní tkáně.

Stupeň IV – vymizení kloubní štěrbiny, deformace kloubních konců kostí, nevratné postižení kloubu a patologické postavení kloubu.

Deformity kloubu se mohou objevovat na vnitřní i zevní straně kolena. Častěji se objevují na straně vnitřní, protože větší část zatížení je u zdravých jedinců přenášena vnitřní kloubní štěrbinou. Destrukce vnitřní štěrbiny se ještě zvětšuje díky vychýlení osy kolenního kloubu do varózního postavení, tedy do tvaru písmene „O“ (Procházková, 2009).

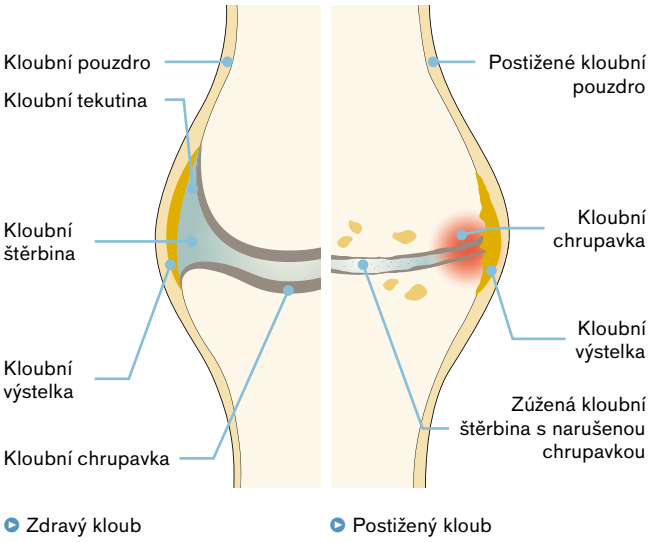

Obr. 1: Zdravý a nemocný kolenní kloub

Příznaky osteoartrózy

Existuje několik typických příznaků, které signalizují osteoartrózu kolenního kloubu. Příznaky se mohou objevovat samostatně nebo společně. Při počátečním vzniku artrózy ovšem nemusí být zaznamenán žádný z nich. Příznaky se objevují v následujícím pořadí:

- Krepitace v kloubu
- Bolest při větším zatížení kloubu
- Bolest při každodenních činnostech
- Omezení pohybu v kloubu
- Otok a zánět kloubu

Úlevou od bolesti je pro většinu z nás odlehčení postiženého kloubu. Díky kompenzačnímu držení těla se bolest přenáší do jiných partií, zejména do oblasti pánve a páteře. Omezením pohybu se snižuje přísun živin do již postižené chrupavky, která se více a více rozpadá. Tím se zvyšuje i bolest.

Obr. 2: Kruh osteoartrózy

Léčba osteoartrózy

Vzhledem k tomu, že nelze poškozenou chrupavku regenerovat, je léčba osteoartrózy obecně zaměřena na zmírnění příznaků. Cílem léčby je omezit bolest a udržet, nebo zvýšit mobilitu.

Invazivní léčba osteoartrózy:

- Artroskopická laváž (důkladný výplach) odstraní z kloubu drobné volné fragmenty chrupavky a z nich se uvolňující mediátory zánětu. Zmírnění obtíží je většinou krátkodobé a na zlepšení se může podílet i tzv. placebo efekt.
- Shaving je termín pro artroskopické ošetření defektů chrupavky. Jsou odstraněny části chrupavky, které mohou působit mechanické obtíže nebo se uvolnit. Efekt je pouze přechodný. Destrukce chrupavky, zejména na okrajích, většinou pokračuje.
- Aplikací kyseliny hyaluronové injekčně do kolena se zlepší konzistence synoviální tekutiny, a tím se pomůže chrupavce. Snižuje se bolest a zlepšuje se funkce kloubu.
- Korekční osteotomie je zákrok, který napravuje zcela, nebo částečně osovou úchylku kosti sousedící s kloubem tak, aby bylo odstraněno nefyziologické přetížení v kloubu.
- Náhrada kloubu – totální endoprotéza – znamená náhradu vlastního kloubu kloubem umělým. Jedná se o jeden z nejčastějších ortopedických zákroků (Podškubka, Kasal, 2001).

Neinvazivní léčba osteoartrózy:

- Pravidelné cvičení a fyzická aktivita vůbec (jako je fyzioterapie a sport) pomáhá udržet pohyblivost kloubu, posilovat svaly a v neposlední řadě dodá potřebné živiny do chrupavky, čímž mírní projevy onemocnění.
- Je pro koleno lepší teplo nebo chlad? Odpověď závisí na situaci. V případě akutního zánětu a otoku je vhodný chlad. Teplo je příhodné pro uvolnění svalů a úponových šlach a pro zlepšení toku živin.
- Na trhu jsou dostupné různé krémy, které mohou mírnit příznaky osteoartrózy. Na účinku léčby se pravděpodobně podílí i tzv. placebo efekt.
- K dostání jsou také potravinové doplňky, o nichž se tvrdí, že zabraňují dalšímu postižení chrupavky. Většina z nich obsahuje různé množství chrupavkových složek glukosaminu a chondroitinu. Jejich účinky jsou v současné době diskutovány.
- Ortopedické pomůcky jsou aplikovány externě na koleno nebo nohu s cílem zmírnit bolest a zlepšit pohyblivost jedince.
- Nejdůležitějším předpokladem pro zlepšení stavu je změna životního stylu s dostatkem pohybu a vyváženou stravou.

Ortotické vybavení

Pomůcky jsou aplikovány tak, aby podporovaly stávající funkci, odstraňovaly bolest a napomáhaly fyziologickému postavení. Aby byla ortotická

péče úspěšná, musí být přesně definován funkční požadavek na ortézu v rámci komplexní léčby. Pomůcka tedy musí být správně indikována, konstruována a aplikována.

Ortotické vybavení je vhodné pro pacienty s mediální nebo laterální osteoartrózou kolena, kteří chtějí žít aktivní život bez bolesti, omezení, vedlejších účinků analgetik a přejí si oddálit operační řešení.

Produkty jsou navrženy pro podporu běžného a aktivního životního stylu a pro zmírnění bolesti při aktivitách. Pomáhají v udržení nebo návratu životního stylu jedince bez bolesti a omezení.

Produkty řady Agilium Freestep

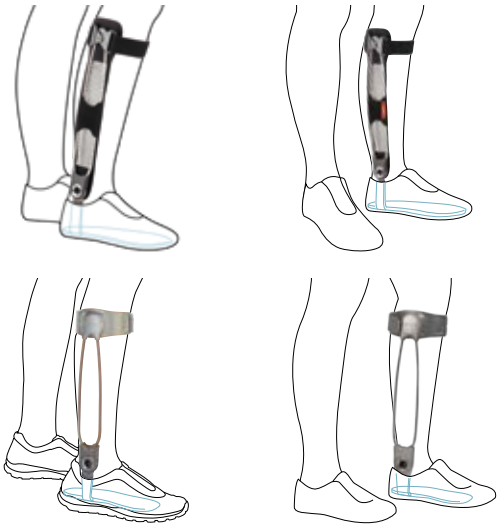

Obr. 3: Produkty Agilium Freestep

Ortéza Agilium Freestep je primárně určena k léčbě osteoartrózy kolena, i když není aplikována na koleno, ale nosí se na noze, uvnitř boty. Cílem ortotického vybavení je poskytnutí úlevy postižené chrupavce v kolenním kloubu tím, že se změní jeho zatížení. Při aplikaci je nutné současné vyšetření na přístroji L.A.S.A.R. Posture, s jehož pomocí je určena zátěžová linie – tedy místo, kde tělesná hmotnost primárně ovlivňuje chrupavku. Pozornost bychom měli věnovat i obuvi, do které bude ortéza aplikována. Pomůcku můžeme doplnit proprioceptivní vložkou.

Při použití laterální ortézy, tedy při osteoartróze mediální strany kolena, dochází k limitaci everze hlezenního kloubu, laterálnímu přenosu sil na dolní končetinu, redukci varózního momentu sil a k odlehčení mediálního prostoru kolena.

Při použití mediální ortézy, tedy při osteoartróze laterální strany kolena, dochází k limitaci inverze hlezenního kloubu, laterálnímu přenosu sil na dolní končetinu, redukci valgózního momentu sil a k odlehčení laterálního prostoru kolena.

Ortézu lze využít i po operaci vazivových struktur vyžadující jednostranné odlehčení v kolenním kloubu.

Ortéza Agilium Reactive

Obr. 4: Agilium Reactive

Ortéza Agilium Reactive je rámová kolenní ortéza, která je určena pro léčbu osteoartrózy kolena. Je ideální pro pacienty, kteří potřebují ortézu zakrývající koleno, např. z důvodu nestability kloubu. Uživatelé běžných kolenních ortéz si často stěžují, že ortéza je příliš těsná a nepohodlná. Ve stoji se zdá být ortéza v oblasti lýtka v pořádku, ale jakmile si uživatel začne sedat, ortéza je nepříjemně těsná. Z tohoto důvodu je na ortéze Agilium Reactive použit pás s inovativním zapínacím systémem, který lze uvolnit pouhým stisknutím tlačítka.

Při použití ortézy dochází k odlehčení mediálního nebo laterálního prostoru kolena, redukci varózních nebo valgózních momentů sil v kolenním kloubu, zmírnění bolesti a ke zvýšení pohyblivosti.

Ortézy ulevují od bolesti, a proto se pohyb v kolenním kloubu následně zlepšuje. To, jakou ortézu zvolit, záleží na pohybových aktivitách pacienta, na jeho motorických schopnostech a na indikaci ortotika-protetika.

Závěr

Pacienti s osteoartrózou užívají přibližně 1200 tablet proti bolesti za rok, což však může vést k poškození orgánů jako je žaludek, střeva, játra. Ortotické vybavení se stává dobrou alternativou ke snížení bolesti bez nežádoucího zatížení organismu. Společně s pohybovou aktivitou a úpravou životního stylu napomáhá k udržení životních aktivit jedince bez bolesti a výrazného omezení pohybu.

Seznam literatury:

1. Podškubka A, Kasal T. Další možnosti chirurgického léčení artrózy kolenního kloubu. Praha, 2001 [cit. 2018-01-15] Dostupné z: https://zdravi.euro.cz/clanek/postgradualni-medicina/dalsi-moznosti-chirurgickeho-leceni-artrozy-kolenniho-kloubu-133850.
2. Procházková L. Osteoartróza kolenního kloubu neboli gonartróza. Praha, 2009. [cit. 2018-01-15] Dostupné z: https://zdravi.euro.cz/clanek/sestra/osteoartroza-kolenniho-kloubu-neboli-gonartroza-448203.
3. Urbanová M. Osteoartróza – projevy a léčba. Pardubice, 2015. [cit. 2018-01-15] Dostupné z: http://www.revmaliga.cz/node/591.

Seznam obrázků:

1. Zdravý a nemocný kolenní kloub. Zdroj: Ottobock SE & Co. KGaA
2. Kruh osteoartrózy. Zdroj: Ottobock SE & Co. KGaA
3. Produkty Agilium Freestep. Zdroj: Ottobock SE & Co. KGaA
4. Agilium Reactive. Zdroj: Ottobock SE & Co. KGaA

Inzerce

Hravá noha, zdravá noha

Bc. Nikola Vlasáková [1], Bc. Nicola Dörnerová [2], Hana Kohoutová, DiS. [3]
Protetika Plzeň s.r.o., Bolevecká 38, Plzeň [1], Centrum technické ortopedie, s. r. o., Riegrova 3, České Budějovice [2], Otto Bock ČR s.r.o., Protetická 460, Zruč-Senec [3]

Se situací, kdy vás v ordinaci navštíví maminka s poukazem na vložky pro své dítě, se jistě setkáváte velmi často. Proto bychom vám v tomto článku rády představily průběh terapie, kterou při takových okolnostech volíme my – fyzioterapeutky.

Velmi důležité je odebrání „pohybové“ anamnézy. Není potřeba zjišťovat, kdy prodělalo dítě poslední kašel či rýmu, důležitost přikládáme především vyšetření pohybu dítěte. Důležitým faktorem je bolest, otlaky z běžných bot nebo sportovní obuvi. Proto je vhodné požádat rodiče, aby vám obuv, kterou dítě pravidelně používá, přinesli. Již pohled na podrážku a vyšlápnutí boty vám může pomoci ke správné diagnostice. Otázka, jaké sporty dítě provozuje, je také na místě. Jinak bude vypadat nožka 5leté baletky, jinak noha 10letého fotbalisty. Samozřejmě se nesoustředíme pouze na chodidlo, je potřeba se dívat na tělo jako na celek. Postavení prstů, klenby (ať už příčné či podélné), zatížení patní kosti, postavení kolenního i kyčelního kloubu, poloha pánve a průběh páteře – to vše hraje důležitou roli při vyšetření, provedení pohybu i samotné terapii.

Naše doporučení, jak dítě vyšetřit a co si zaznamenat:

1. Čím vhodnější anamnestické otázky při vyšetření zvolíme, tím snadněji se nám bude dále postupovat. Jako první krok vyšetření je vhodné zhotovit otisk obou chodidel v přirozeném stoji. Na obr. 1 je pro tento účel použit papírový plantogram, máme však možnost využít i modernější technologie sejmutí otisku, jako je např. podoskop či tenzometrická deska. U některých těchto technologií je jednou z velkých výhod možnost zaznamenání stoje i v čase, či dokonce při kroku.

Na plantogramu se soustředíme na tvar chodidla, místa přetížení, rozložení váhy na chodidle, tvar prstů, mediální/laterální zatížení či postavení patní kosti.

Obr. 1

Velkou váhu při každém kroku vyšetření přikládáme komunikaci s rodičem i s dítětem (obr. 2). Důležité je srozumitelnou formou rodiči vysvětlit, co v danou chvíli zjišťujeme, a probrat s ním výsledky kompletního vyšetření jeho dítěte. Pokud totiž rodič, v lepším případě i dítě, porozumí dané problematice, daleko lépe se s nimi bude spolupracovat při následující terapii.

Obr. 2

2. Druhou, pro mne mnohdy důležitější částí, je vyšetření aspekcí. S ním můžeme začít už při příchodu dítěte do naší ordinace. Všímáme si jeho temperamentu, rychlosti pohybů, komunikačních dovedností, přirozené chůze v botách, postoje, sedu atd. (obr. 3). Je to důležité, protože mnoho dětí ve chvíli, kdy se jim začneme věnovat, zcela změní své přirozené chování, dokonce i chůzi a postoj. Naše vyšetření se tak stává obtížnější, často neprůkazné, a je třeba to brát v potaz.

Obr. 3

Při samotném vyšetření aspekcí je velkou výhodou, pokud si můžeme dítě natočit na videokameru a poté si videozáznam zastavovat či zpomalovat.

Při chůzi sledujeme nejen chodidlo, ale i celé tělo. Pozorujeme například místo nášlapu na patu a její tvar, dále tvar Achillovy šlachy a lýtka, zapojení prstů, tvar kotníku, rotaci přednoží, postavení kolenních a kyčelních kloubů atd. Také je důležité se chůzi věnovat jako celku – frekvenci a délce kroků, souhybu horních končetin, držení hlavy. Nesmíme zapomenout na dynamiku pánve vůči hrudníku, která by při chůzi neměla chybět. Pro správné vyšetření chůze je důležité znát její základní mechanismy.

Další užitečné informace o pohybovém vybavení dítěte a funkci dolní končetiny nám může poskytnout vyšetření dřepu nebo stoje na jedné noze (obr. 4).

Obr. 4

3. Nedílnou součástí postupu je také palpační vyšetření, které se provádí v odlehčení při flektovaném koleně (obr. 5). Zjišťujeme senzitivitu nohy, její korigovatelnost, svalový tonus atd. Velkým pomocníkem nám je také vyšetření na lehátku. Zde nejen že můžeme končetiny pozorovat v odlehčení, ale soustředíme se také na samotné vyšetření svalové síly, na oslabené a zkrácené svaly, rozsahy pohybu jednotlivých kloubů či délku končetin.

Obr. 5

4. Pokud máme tu možnost, výsledky našeho vyšetření porovnáváme s předchozími a konzultujeme s rodiči (obr. 6). Informujeme dítě i rodiče o důležitých opatřeních – mezi obvyklé rady patří nevhodnost různých pohybových vzorů dítěte, např. sedu na zemi s vnitřně rotovanými končetinami, charakteristika ideálních vlastností bot či doporučení vhodného sportu pro jejich dítě. Následně volíme individuální formu terapie. Je důležité vést dítě ke korekci nohy co nejpřirozenější cestou, obezřetně tedy uvážíme použití ortopedické vložky. Pokud se pro ni rozhodneme, musíme promyslet, zda použijeme vložku aktivní, či pasivní. Ať už ji využijeme, nebo ne, rodiče s dítětem by měli být vždy instruováni a motivováni ke cvičení. Vhodnou kombinací se z naší praxe u dětí nejčastěji jeví aktivní vložka spolu se cvičením.

Obr. 6

Nikdy nedospějeme ke kvalitnímu cíli odvedením pouze poloviny práce, vždy je vhodné využít všechny možné vstupy, abychom dosáhli kýženého výsledku (obr. 7).

Obr. 7

Nastává tedy chvíle k doporučení cviků, které bude dítě provádět každodenně i za možné asistence rodiče. Cvičením dosáhneme nejen kvalitnějšího pohybu celého těla dítěte, ovlivnění osy celé dolní končetiny i zlepšení práce plosky, ale i zapojení se rodiče do terapie. A aktivní maminka, která je instruována do role domácího terapeuta, hraje při dosažení stanoveného cíle zásadní roli.

Představení doporučených cviků

Ideální stav pro fyzioterapeuta a samotného malého cvičence je zvolení terapie jednou za 3 týdny a poctivé cvičení doma s rodiči každý den 15 minut.

Při cvičení se zaměřujeme na korekci nesprávného zatížení a postavení nejen chodidel, ale jak už bylo zmíněno, ovlivňujeme osu dolní končetiny i postavení celého těla. Jelikož budeme pracovat s velmi malým, ale především zvídavým „pacientem“, cvičení by mělo probíhat formou hry a být pro dítě zábavné (obr. 8 a 9).

Obr. 8

Obr. 9

Cvičení jsme rozdělili na tři části, každá z nich obsahuje tři cviky. Při každé návštěvě budou dítěti i rodiči poskytnuty nové instrukce, aby mělo cvičení svou posloupnost a především pestrost. Jak si jistě dovedeme představit, dítě musíme především zabavit a je pouze na fantazii samotného terapeuta, jak se mu podaří přiblížit terapii zábavné hře.

1. část

Cvik 1 | Uvědomění si plosky pomocí ježka

Začínáme oslovením proprioreceptorů na ploskách pomocí ježků bez zatížení chodidel v poloze sedu. Při sezení volíme adekvátně vysokou stoličku, aby dítě mělo kyčelní klouby výše než klouby kolenní. Dítě se snaží jezdit chodidly po ježcích střídavě dopředu a dozadu. Hlídáme, aby dítě sedělo vzpřímeně a pohybovalo chodidly po ježcích v sagitální ose (obr. 10 a 11).

Obr. 10

Obr. 11

Cvik 2 | Sed na míči

V sedu na míči nacvičujeme správné postavení chodidel s tříbodovou oporou a aktivujeme vnitřní svaly nohy bez zatížení plosek. Soustředíme se na centraci patních kostí a oporu pod palcem a malíkem, na mediální straně chodidla vytváříme prostor – „most“ nebo „garáž pro auto“. Následně necháme dítě poskakovat na míči a posléze i pohybovat rukama bez odlepení chodidel. Dítě sezením na labilním míči aktivuje také střed těla a posiluje břišní svaly (obr. 12).

Obr. 12

Cvik 3 | Stoj na bosu

Nácvik rozložení váhy s tříbodovou oporou na labilní podložce. Cíle cvičení jsou správné zatížení plosek a centrace patních kostí na nestabilní ploše. Hlídáme, aby dítě stálo vzpřímeně, mělo centrovanou pánev a elongovanou páteř (obr. 13). Samotné stání na bosu posiluje vazivový a svalový aparát nohou a aktivuje střed těla. Bosu využíváme k trénování stability v pohybu na labilní podložce pomocí přenášení váhy, skákání, dřepů, házení míčku, pohybů horních končetin (obr. 14, 15 a 16). S tímto cvičením máme u našich malých pacientů největší úspěch.

Obr. 13

Obr. 14

Obr. 15

Obr. 16

Tyto tři cviky si rodiče odnáší domů buď nakreslené, nebo zaznamenané mobilním telefonem se slibem pravidelného cvičení. Domluvíme se s nimi na druhý termín terapie, většinou za 2–3 týdny.

2. část

Po 14 dnech od zahájení terapie se s naším malým pacientem setkáváme znovu. Po kontrole zadaných cviků z první terapie přidáme pro obohacení a především zapojení dynamické složky další tři cviky.

Cvik 4 | Stavění komínu

Vsedě na zemi s oporou o horní končetiny se dítě snaží postavit ze skládacích kelímků komín, jak nejvýše dovede. Kelímky drží chodidly namířenými proti sobě. Tímto cvičením se posilují jak svaly plosky a dolních končetin, tak i svaly břišní (obr. 17 a 18).

Obr. 17

Obr. 18

Cvik 5 | Prak

Tento cvik probíhá zábavnou formou jak pro dítě, tak samotného terapeuta. V prostoru cvičení je totiž nutné postavit hrad. Materiál, velikost i tvar hradu je čistě na společné fantazii a té se meze nekladou. Natáhneme theraband (pružnou gumu) a přidržíme oba jeho konce. Pokud je dítě šikovné, může samo jeden konec zatížit kolenem nebo si na něj stoupnout. V každém případě mu musí zůstat volné ruce pro stavbu hradu uprostřed therabandu. Jakmile hrad stojí, dítě přišlápne gumový pás umístěný pod palcovým kloubem (obr. 19). Následně vyzveme dítě, aby uvolnilo theraband a jako prakem hrad zbořilo (obr. 20). No a můžeme hrad stavět znovu. Budete překvapeni, jak moc děti baví hrad bořit. Pomocí tohoto zábavného cvičení dítě nacvičuje centraci patní kosti a trénuje tříbodovou oporu s důrazem na pronaci přednoží.

Obr. 19

Obr. 20

Cvik 6 | Otěže

Při tomto cvičení využijeme opět theraband (pružnou gumu). Dítěti ho dáme kolem pánve (do úrovně předních spin), stoupneme si za něho a vyzveme dítě k chůzi (obr. 21). Pomocí therabandu, který klade lehký odpor, nacvičujeme přirozený pohyb pánve při chůzi.

Obr. 21

3. část

Po dalších 2–3 týdnech se opět setkáváme s naším malým pacientem, aby se zúčastnil další, v tomto případě poslední části našeho společného cvičení.

Cvik 7 | Fotbálek – dvě varianty

Vytyčíme si branku, dítě si před ni bokem stoupne a dá si korálek pod palcový kloub (obr. 22). Zatlačí do korálku, aniž by zvedlo malíkovou hranu chodidla a vystřelí korálek směrem na bránu (obr. 23). Pomocí tohoto cviku dítě nacvičuje centraci paty a stočení přednoží do pronace.

Obr. 22

Obr. 23

Další možná varianta je fotbal čelem k brance – dítě skrčí prsty a odcvrnkne ježka nebo korálek do branky (obr. 24). Dáváme pozor, aby dítě cvrnkalo pouze prsty bez pohybu paty. Pomocí tohoto cviku trénujeme centraci paty a posilujeme svaly prstů a palce.

Obr. 24

Cvik 8 | Žabák

Pobídneme dítě, aby udělalo hluboký dřep na špičkách s koleny od sebe, opřelo se o ruce před tělem a skočilo jako žába do dálky (obr. 25, 26 a 27). Hlídáme, aby dítě dopadlo na celá chodidla s koleny od sebe a dostalo se do stejné polohy, ze které začínalo. Pro ztížení cviku můžeme využít skákání z bosu na bosu.

Obr. 25

Obr. 26

Obr. 27

Cvik 9 | Proprioceptivní dráha

S dítětem vytvoříme z rozličných podložek překážkovou dráhu a hrajeme různé hry tak, aby dítě co nejvíce chodilo po podložkách a aktivovalo chodidla (obr. 28 a 29). Chůzí po labilních a stimulačních podložkách oslovujeme proprioreceptivní a taktilní vjemy na chodidlech, posilujeme vazivový a svalový aparát nohou. Hlavním cílem dráhy je aktivace vnitřních svalů nohy, které pomocí adaptační funkce na terén aktivně nastavují svalový profil nohy.

Takovou dráhu si může každá rodina postavit dle svých možností i doma. Fantazii se meze nekladou a legrace při stavění a využívání různých povrchů se užije dostatek.

V našem případě obdrželo dítě poslední velmi dynamické cviky, které zapojí do své cvičební série z předešlých rehabilitací. Jak již bylo zmíněno,

Obr. 28

Obr. 29

každé dítě je ale velmi zvídavé a hravé. Brzy ho tedy každodenní rutina cvičení omrzí. Nutná je proto kreativita a časté obměňování cviků. Také musíme brát v potaz rychlý růst dítěte a průběžné změny plosek po pravidelném cvičení. Našeho malého pacienta tedy po zadání posledních cviků neopouštíme. Je nutné docházet na pravidelné prohlídky, během kterých vždy zkontrolujeme, opravíme a popřípadě doplníme sérii cviků o nové, aktivnější a náročnější prvky. A jestliže je dítě ke cvičení vybaveno i vložkou, je na místě pravidelně každých 6 měsíců vložku zkontrolovat, upravit, popřípadě vyrobit novou.

Ať už tedy do vaší vyšetřovny přijde jakkoliv neaktivní dětská noha, věřte, že cvičením a správnou vložkou vždy dokážete alespoň částečně pomoci dítěti ke zdravé noze.

Seznam obrázků:

Zdroj: vlastní

Inzerce

Ergona Opava s.r.o.
Nestátní zdravotnické zařízení

Výroba, aplikace a opravy ortopedicko-protetických pomůcek

- Protézy horních a dolních končetin
- Končetinové ortézy
- Trupové ortézy
- Ortopedické vložky
- Ortopedická obuv šitá na míru
- Dětská ortopedická obuv
- Diabetická obuv a péče o diabetickou nohu
- Počítačová analýza stoje a chůze
- Bionický program
- Skenování pomocí 3D technologie
- Poradenská a odborná činnost

Ergona Opava s.r.o.
Tel./Fax: 553 622 442
Mobil: 773 553 593
E-mail: info@protetika-ergona.cz
www.protetika-ergona.cz

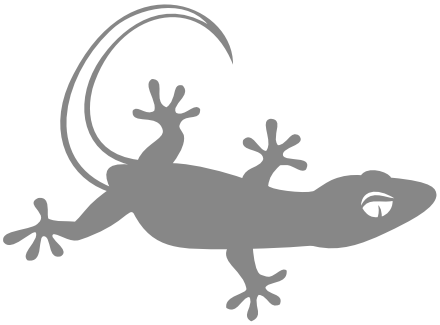

Výroba individuálních protéz, ortéz a ortopedických vložek.

Protetika Sýkora Praha

PSP – Protetika Sýkora Praha
Pod novým lesem 56, 162 00 Praha 6
Mob.: +420 603 996 987
www.protetika-sykora.cz

Dynamika a jistota v jednom kloubu
Kolenní kloub KINEGEN.smart 3A860

KINEGEN.smart 3A860 je modulární kolenní kloub se zátěžovou brzdou a uzávěrem. Pevné spojení horní a spodní části kloubu je zajištěno uzávěrem, kloub je uzamčen, a tím se docílí maximální jistoty ve stojné fázi. Při uvolnění uzávěru lze KINEGEN.smart 3A860 použít jako kolenní kloub s brzdou. Doraz extenze a integrovaný extenční unašeč lze individuálně nastavit podle požadavků uživatele.

- Kolenní kloub s brzdou a deaktivovatelným uzávěrem
- Vysoká jistota ve stojné fázi díky na zátěži závislé brzdě a dozadu posunuté ose kloubu
- Integrovaný nastavitelný extenční unašeč
- Plynule nastavitelný doraz extenze
- Lehký s nízkou stavební výškou
- Stupeň aktivity 1 – 2
- Maximální zatížení do 125 kg
- Použití pro prvovybaveni i definitivní vybavení

Ortho - Aktiv spol. s r. o. · tel. 469 671 430 · mobil technik 604 669 098 · ortho-aktiv@quick.cz · www.protetika-ortho-aktiv.cz
Streifeneder ortho.production GmbH · www.streifeneder.com/op

Vylúčenie a minimalizácia rizík bezpečným návrhom a konštrukciou individuálnych ortéz dolnej končatiny u malých detí

MUDr. Blažena Brozmanová, CSc.,
MUDr. Martina Frištáková, PhD.
Ortopedická klinika LFUK a Národného ústavu detských chorôb, Bratislava

So zlepšujúcou sa dostupnosťou ambulantnej ortopedickej starostlivosti, ako aj so zvyšujúcou sa náročnosťou rodičov po preštudovaní rôznych článkov na internete, stúpajú požiadavky na ortotické riešenie často aj prechodných a benígnych odchýliek u detí. K racionálnej indikácii a návrhu optimálneho konštrukčného riešenia ortézy je nevyhnutný spoločný náhľad a predstava lekára a ortopedického technika na očakávaný efekt pomôcky.

Od lekára aj ortopedického technika, ktorí sa zaoberajú detskou ortotikou, sa očakáva:

- vedomosť o stave a fyziologickej činnosti pohybového ústrojenstva, znalosti konkrétnych patológií a reálne očakávania pri aplikácii ortopedickej pomôcky pri zvážení jej benefitov a prípadných rizík. O tom či ortéza dieťaťu prinesie očakávaný benefit (optimálne bez akéhokoľvek rizika) okrem stanovenia diagnózy a identifikácie deformity rozhoduje viacero faktorov.

Správna indikácia a výber ortopedickej pomôcky

Voľbou a uprednostnením individuálnej ortopedickej pomôcky pred sériovou u detí očakávame vyššiu terapeutickú účinnosť a efektívnosť a to hlavne vzhľadom na presné vyhotovenie podľa individuálnych merných podkladov a možnosti priameho ovplyvnenia stupňa a závažnosti deformity.

U detí spravidla nie je dostupný ani dostatočný veľkostný sortiment, a tým možná náhrada sériovými pomôckami.

Samostatnou veľkou skupinou sú vrodené anomálie, neurovývojové postihnutia a poúrazové stavy dolných končatín s ich osobitnými špecifikami.

To, že pomôcka môže byť niekedy aplikovaná zbytočne, predčasne, neskoro či nevhodne, alebo to, že je konštruovaná tak, že môže narobiť viac škody ako úžitku, nám ukazujú niektoré príklady z našej praxe.

Zbytočná aplikácia ortézy

Najčastejšie sa stretávame so zbytočnou aplikáciou ortéz pri nerešpektovaní fyziologického rozmedzia/variety stavby pohybového aparátu, daného vekom pacienta.

- **Benígne polohové deformity** kĺbov nohy, členka a kolena u novorodencov, ktoré vymiznú spravidla do 6-12 týždňov, spontánne alebo v závislosti od intenzity a kvality rehabilitačnej starostlivosti (pes equinovarus, pes calcaneus, pes calcaneovalgus, addukcia metatarzov, genu flectum, a pod.)
- **Fyziologické genu varum** u detí do cca 2 rokov, kedy je varozita fyziologická, sú zbytočne aplikované denné a nočné korekčné – redresné ortézy.

- **Fyziologické genu valgum** u detí cca od 3–6 rokov bývajú zbytočne aplikované redresné antivalgózne ortézy.
- **Pri chôdzi s intrarotáciou špičiek u zdravých detí** školkarského veku, aj keď majú výrazné plochonožie, nie je vhodné používať derotačný ťah. V tomto prípade mierne intrarotačné postavenie nôh zabráni preťažovaniu svalov udržujúcich zdvih pozdĺžnej klenby, najmä m. tibialis anterior a m. tibialis posterior.
- **Genu valgum** u detí **s ligamentóznou laxicitou**, kedy sú kolenné kĺby pri odľahčení v ľahu v primeranom osovom postavení, je neefektívna a zbytočná aplikácia korekčnej nočnej ortézy.

Optimálne a bezpečné konštrukčné riešenie

Optimálne a bezpečné konštrukčné riešenie je mnohokrát znehodnotené použitím nevhodného materiálu, ktorý je s ohľadom na konkrétneho pacienta napríklad alergizujúci, málo priedušný alebo je váhovo nevyhovujúci.

Nekorektné konštrukčné riešenie

Efektívna liečba **metatarsi adducti** (niekedy ako reziduálna deformita po liečbe pes equinovarus congenitus – PEC) ortézou na trojbodovom princípe vyžaduje správne umiestnenie redresných pelôt a expanzných priestorov.

Bez exaktného umiestnenia pelôt je liečba tejto deformity výrazne limitovaná a v niektorých prípadoch až príčinou formovania novej deformity.

Smerovanie tlaku z mediálnej strany – v oblasti halluxu má byť centrované na hlavičku I. metatarzu, v žiadnom prípade nesmie podporovať vznik valgozity halluxu. Druhým dôležitým miestom pôsobenia tlaku na mediálnej strane je oblasť kalkanea. Na laterálnej strane nohy má byť pôsobenie tlaku v oblasti kalkaneokuboidálneho kĺbu. Redresný tlak nesmie zasahovať na bázu V. MTT resp. distálnejšie, čo by uberalo účinnosti redresie a viedlo k škodlivému tlaku až deformite.

Pri komplexnejšej deformite nohy, ktorou je napríklad **pes equinovarus** (PEC), je dôležité zachytenie celej dolnej končatiny. Znamená to, že ortéza fixuje redresné postavenie nohy a zasahuje až do oblasti stehna s fixáciou kolena do cca 90° flexie. Pravouhlé postavenie kolena v ortéze je

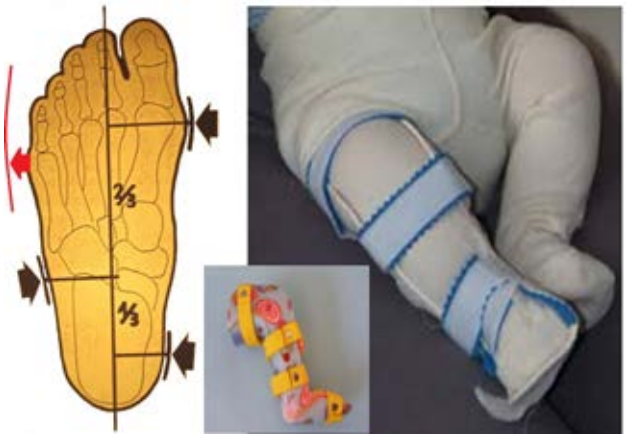

Obr. 1: Redresné body a expanzný priestor na nohe u ortézy pri liečbe PEC

dôležité pre uvoľnenie mm. hamstringi a dostatočné uplatnenie ťahu na lýtkové svalstvo. Diplomatická komunikácia s rodičmi dieťaťa nám pomôže nepodľahnúť ich požiadavkám na skrátenie ortézy na predkolenie, čím by sa efekt ortézy zásadne znížil.

Krátka ortéza pri PEC je indikovaná až v neskoršom období, kedy je cieľom udržanie už dosiahnutého dobrého výsledku konzervatívnej, alebo operačnej liečby.

Problém nevhodného umiestnenia redresných pelôt a expanzných priestorov sa týka aj konštrukcie redresných ortéz na trojbodovom princípe pri korekcii **genua valga, genua vara resp. crura vara**. Chybou je malý expanzný priestor pre usmernenie kolenného kĺbu do správneho osového postavenia.

Pri chôdzi s intrarotáciou špičiek u detí s DMO je kľúčová indikácia pomôcky lekárom (vylúčenie antepozície krčkov femorov alebo torzie predkolenia).

Derotačný ťah gumotextilným popruhom siahajúcim od pása ku vonkajšej strane nôh spôsobuje zvýraznenie flekčných kontraktúr kĺbov dolných končatín – predovšetkým kolien, a tak zhoršuje celkový nález u dieťaťa a sťažuje rehabilitáciu. Optimálna je v takomto prípade aplikácia Beckerovej ortézy.

Nesprávne prevedenie korektného konštrukčného riešenia

Konzervatívna liečba **vrodenej dysplázie bedrového kĺbu** je najčastejšie zabezpečovaná pomôckou typu Pavlíkových remeňov. Požiadavkou

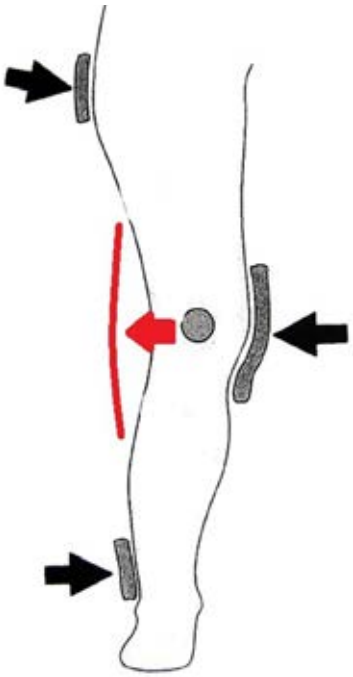

Obr. 2: Redresné body a expanzný priestor trojbodovej ortézy pri genu valgum

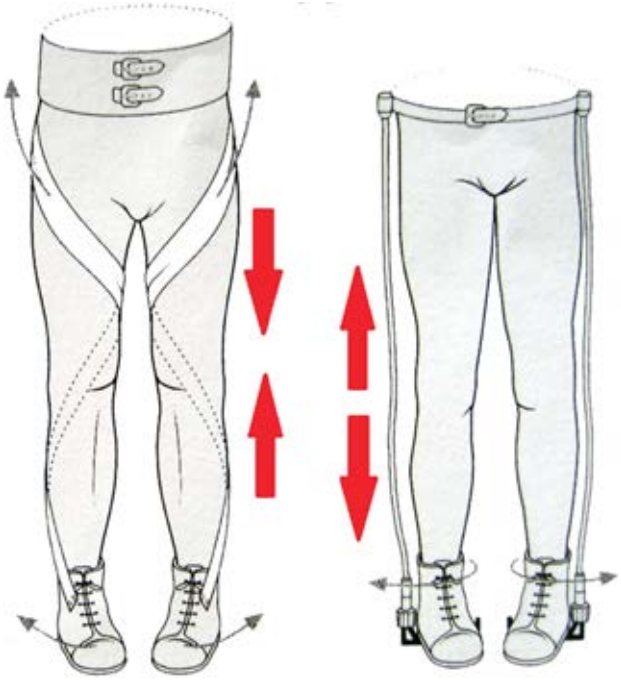

Obr. 3: Schéma pôsobenia vzniku flekčnej kontraktúry kolena pri pôsobení derotačného gumotextilového ťahu a extenčné pôsobenie Beckerovej ortézy.

liečby je retencia kĺbu v abdukcii a flexii bedra, ktorej rozsah/nastavenie a aplikácia by mali byť v rukách lekára. Pomôcka má byť adjustovaná na konkrétne dieťa technikom tak, aby bránila zošmykovaniu strmeňov ortézy z nôh a zároveň poskytla dostatočný priestor na nadstavenie požadovaného rozsahu pohybu dolných končatín.

Riziká prináša chybné zhotovenie ortéz aj pri biomechanicky správnom konštrukčnom návrhu:

- Inkongruencia/nesúososť kĺbov ortézy KO, KAFO, HKFO.
- Plošný tlak nevhodne nahradený tlakom bodovým, pri snahe o korekciou osového postavenia dolnej končatiny a to najčastejšie v oblasti tibiotalárneho a subtalárneho kĺbu.
- Ortéza nerešpektujúca kostné prominencie a krivky – najčastejšie v oblasti malleolov a popliteálnej oblasti, kedy okraje ortézy dráždia citlivú kožu dieťaťa.
- Kompresia končatiny namiesto korekcie a chýbanie dostatočne veľkého expanzného priestoru, hlavne pri 3bodových ortézach riešiacich varozitu, alebo valgozitu kolien.

Obr. 4: Foto identického príkladu ako na obr. 3

Korektný timing ortézoterapie

Detský pacient je špecifický práve dynamikou zmien, ktoré súvisia s vývojom, rastom a dospievaním organizmu. Je potrebné nie len odhadnutie správnej dĺžky používania ortopedickej pomôcky, ale hlavne jej správne načasovanie do optimálneho veku počas vývoja dieťaťa.

Vzhľadom k optimálnemu veku dieťaťa nemá zmysel aplikácia korekčnej ortézy po ukončení kostného rastu (napr. nočné ortézovanie pri osových úchylkách dolných končatín po puberte).

Vysvetlenie ideálnej dennej doby používania ortézy (part time, night time, full time...) napomáha pochopeniu a následnej správnej aplikácii ortézy. Nočnou ortézou je napr. myslená aplikácia ortézy počas fyzického kľudu, bez trvania na striktnom použití iba počas celej noc, ak ju dieťa kontinuálne netoleruje. Možné je samozrejme aj doplnkové používanie pomôcky počas denného spánku/ oddychu.

Súčasťou komplexnej ortézoterapie je poučenie rodiča ako sa správne starať o končatinu v ortéze a vysvetliť aj prípadné úskalia údržby ortézy. Ortézoterapiu dopĺňa naplánovanie pravidelných medicínskych a technických kontrol, v závislosti od rastu a aktuálne dosiahnutej korekcie.

Len tímová spolupráca nám pomôže odhaliť všetky problémy, obtiaže a riziká pri liečbe ortézami, a tak prispieť k všestrannej spokojnosti zúčastnených a dospieť k dobrým terapeutickým výsledkom u liečených detí.

Seznam obrázků:

Zdroj: vlastný

Inzerce

Efektivní využití kraniálních remodelačních ortéz u polohových deformit hlavy a po endoskopické operaci kraniosynostózy

Mgr. Jana Drnková [1], Ing. Pavel Černý, Ph.D. [1], Andreas Kosteas [1], MUDr. Petr Libý, Ph.D. [2], doc. MUDr. Michal Tichý, CSc. [2], doc. RNDr. Hana Krásničanová, CSc. [3]
Ortotika, s.r.o., V Úvalu 84/1, Praha 5 [1]
Klinika neurochirurgie dětí a dospělých, 2. LF UK a FN Motol, V Úvalu 84/1, Praha 5 [2]
Pediatrická klinika, 2. LF UK a FN Motol, V Úvalu 84/1, Praha 5 [3]

Aplikace individuálních kraniálních remodelačních ortéz je úzce spjata s možností tvarovatelnosti dětské lebky, přítomnosti lebečních švů a období intenzivního růstu mozku během prvního roku života.

Kraniální remodelační ortézy se v současné době používají u léčby polohových deformit hlavy a také po endoskopické operaci kraniosynostózy k dosažení normocefalie. Odlišení polohové deformity lebky od kraniosynostózy je důležité z hlediska průběhu léčby. U polohové deformity je léčba čistě konzervativní. Kraniosynostóza vyžaduje nejprve chirurgický zásah a poté aplikaci remodelační ortézy. Polohových deformit stále přibývá a rodiče toto chtějí řešit, pokud nedojde k úpravě pomocí polohování a rehabilitační léčbou. Výskyt kraniosynostóz je udáván po celém světě přibližně v poměru 1:2000–2500. Změnil se však přístup k řešení kraniosynostózy, pokud je zachycena ve vhodném věku, a je volen šetrnější postup pro pacienta, tedy endoskopické uvolnění předčasně srostlého švu. Ve spolupráci s MUDr. Petrem Libým, Ph.D. a doc. MUDr. Michalem Tichým, CSc. a Neurochirurgickou klinikou dětí a dospělých FN Motol a 2. LF UK a doc. RNDr. Hanou Krásničanovou, CSc. a Pediatrickou klinikou 2. LF UK provádíme na pracovišti Ortotika s.r.o. výrobu kraniálních remodelačních ortéz pro pacienty po endoskopické operaci kraniosynostóz a pro pacienty s polohovou deformitou lebky.

Anatomie lebky

Lidská lebka se skládá z mozkové části – neurokranium a z obličejové části – splanchokranium, spojené lebeční basí (obr. 1,2 a 3). Během prvního roku věku roste mozek rychleji než kosti lebky a ty se musí tomuto procesu přizpůsobit. Růst na základě vývojových změn probíhá u různých struktur lebky v různých obdobích různě rychle a má tendenci se koncentrovat do růstových modulů, které jsou ovlivněny vzájemným působením genetických a environmentálních faktorů (klima, nadmořská výška, stupeň urbanizace, zdravotní stav, výživa). U novorozence je neurokranium nepoměrně velké a protáhlé, zatímco splanchokranium je nízké a malé (obr. 4).

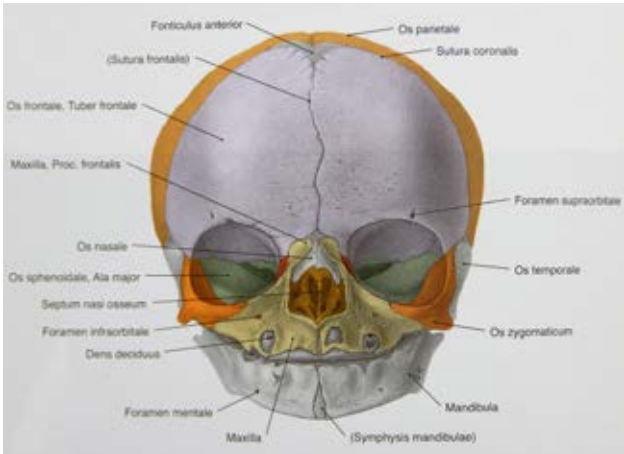

Obr. 1: Lebka novorozence pohled zpředu

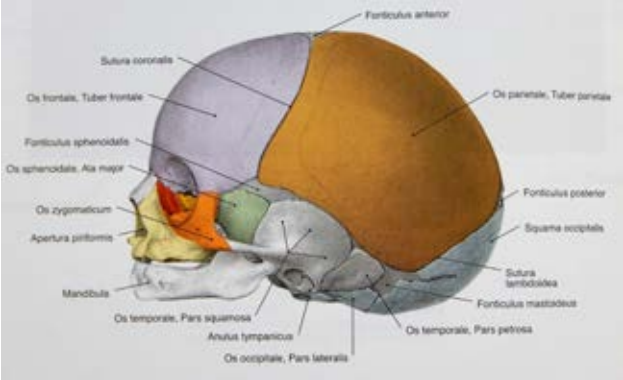

Obr. 2: Lebka novorozence pohled ze strany

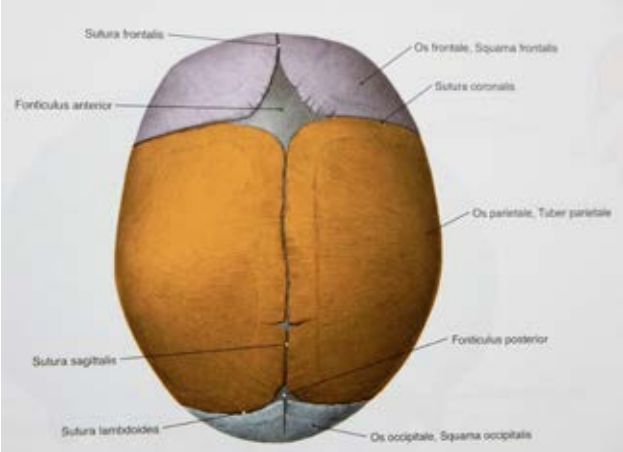

Obr. 3: Lebka novorozence pohled shora

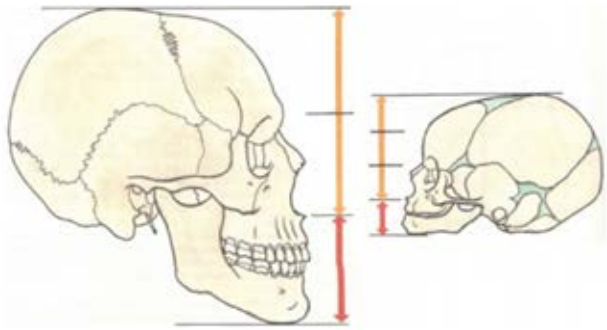

Obr. 4: Lebka dospělého jedince a novorozence

Neurokranium se skládá z lebeční klenby a z lebeční base. Lebeční klenba – calva – se skládá z šupiny čelní kosti, dvou temenních kostí, dvou spánkových kostí a šupiny týlní kosti. Mezi jednotlivými kostmi jsou u novorozence švy lebeční a fontanely, které umožňují posun kostí během průchodu porodními cestami a následně dovolují neomezený růst mozku tím, že snadněji reagují na jeho dynamický růst v prvním roce věku. Neurokranium roste nejrychleji během prvního roku života, kdy během prvních šesti měsíců dojde ke zvětšení frontoocipitálního obvodu hlavy o 26 %, než byla hodnota obvodu při narození (obr. 5). Sledováním frontooccipitálního obvodu (FOO) posuzujeme růst mozku.

Lebeční base spojuje neurokranium se splanchokraniem a je tvořena přední, střední a zadní jámou lební. Mezi lebečními jámami jsou přítomny synchondrózy, které jsou místem intenzivního růstu lebeční base. Synchondrózy přední lebeční base zanikají do 6 let věku, zatímco synchondrózy zadní lebeční base zanikají až kolem 16. roku. K největším změnám růstu lebeční base dochází do 5 let věku. Lebeční base roste také ze sutur a předčasný srůst švů lebeční base může vést ke změnám kraniofaciální osy.

Splanchokranium je původně tvořeno žaberními oblouky s chrupavčitým základem a následně redukováno. Později došlo ke splynutí a zosifikování krycích kostí. Splanchokranium dosahuje své finální podoby mezi 15.–17. rokem života.

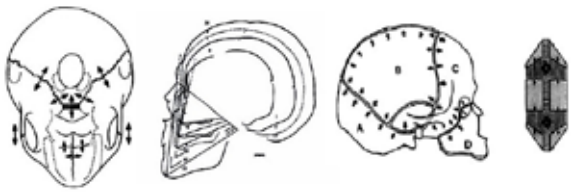

Obr. 5: Růst lebky

Lebeční švy jsou pevná vazivová spojení mezi lebečními kostmi. Mezi nejdůležitější lebeční švy patří sutura coronalis (věncový šev), který spojuje čelní kost a temenní kosti. Dále sutura sagitalis (šípový šev), který spojuje temenní kosti mezi sebou. Sutura squamosa (šev šupinový) spojuje temenní kost se spánkovou a sutura lamdoidea (šev lambdový) spojuje temenní kosti s kostí týlní. Sutura metopica (šev metopický) zaniká jako jeden z prvních po narození a spojuje původně párovou kost čelní v jeden celek. Růst ze sutury je pasivní odpovědí zejména na aktivní růst mozku a dochází k němu na okrajích kostí. S přibýváním věku dochází k ubývání aktivní vrstvy a k poklesu růstu. Vytváří se osifikované můstky nad švy a nakonec šev zaniká suturálním srůstem. Mezi prvními se uzavírá metopický šev, a to okolo 2. měsíce věku, a jako poslední se uzavírá lamdoidní šev, a to kolem 40.–50. roku věku. Předčasné uzavření některého švu, neboli kraniosynostóza, vede ke vzniku deformit lebky.

Vstupní vyšetření pacienta a podklady pro výrobu kraniální remodelační ortézy

Pacienta by měl vždy vyšetřit specialista. Vhodné je vyšetření na antropologii a neurologii či neurochirurgii k diferenciální diagnóze polohové deformity a kraniosynostózy a vyšetření fyzioterapeutem, rehabilitačním doktorem či pediatrem pro zhodnocení psychomotorického vývoje.

Kefalometrie a antropometrické vyšetření

- Frontooccipitální obvod (FOO)

FOO je vázán geneticky a u zdravých jedinců je v percentilovém pásmu shodném s matkou či s otcem (obr. 5 a 6). FOO hodnotíme i ve vztahu k velikosti těla dítěte. Průměrné hodnoty FOO značí normocefalii, avšak zdravá varianta normy je i familiární mikrocefalie či makrocefalie. Relativně klesající FOO v grafu se objevuje u chronické závažné malnutrice. Patologická nonhereditární mikrocefalie je často spřažena se závažným postižením CNS, jako například dětská mozková obrna, těžká nedonošenost či geneticky podmíněné syndromy. Patologická nonhereditární makrocefalie je přítomna u hydrocefalu, makrosomie či skafocefalie.

Měření provádíme nejlépe cejchovanou páskou s přesností na 1 mm a pásku vedeme horizontálně těsně nad obočím a přes největší klenutí týlu.

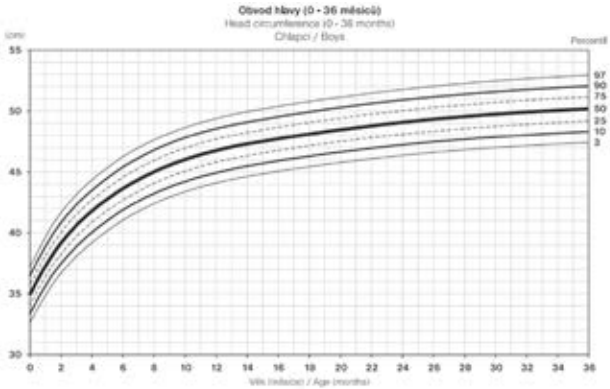

Obr. 6: FOO graf chlapci

- Měření symetrie hlavy, délky a šířky hlavy

Délku, šířku hlavy a transkraniální diagonály provádíme pomocí posuvného měřítka, resp. kefalometru. Měření je přesné, finanční náklady jsou nízké a použití je jednoduché a rychlé. Nevýhodou může být nespolupráce dítěte a určitá subjektivnost

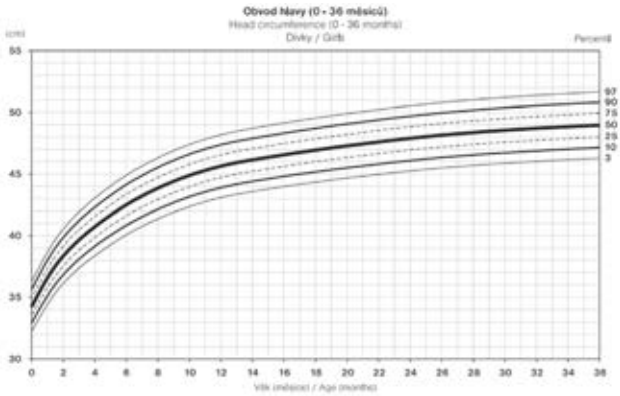

Obr. 7: FOO graf dívky

měření vyšetřujícího. Další metodou může být měření daných parametrů z fotografie hlavy pořízené shora, které je také finančně nenákladné, rychlé a lze fotografie archivovat a porovnávat.

Závažnost deformity stanovíme výpočtem CI a CVAI indexů získaných měřením.

CI index hodnotí proporcionalitu lebky. Je to poměr mezi šířkou (ML) a délkou hlavy (AP). Normální hodnoty jsou mezi 73–83 %, avšak existují etnické rozdíly. U hodnoty kraniálního indexu nad 90 % (resp. 88 %) je aplikace ortézy možná. Doporučená je u hodnot nad 93 %.

CI = ML/AP x 100

Stupeň	Klinické příznaky	Doporučení	CVAI
1	Všechny hodnoty v normálních hodnotách	Žádné	< 3,5
2	• Minimální asymetrie v zadním kvadrantu • Žádné sekundární změny	Polohování	3,5–6,25
3	• Postižení dvou kvadrantů • Střední až těžké oploštění zadního kvadrantu • Minimální posun ucha	Konzervativní terapie: • Polohování • Kraniální remodelační ortéza (aplikace záleží na věku a průběhu deformity)	6,25–8,75
4	• Postižení dvou až tří kvadrantů • Velmi těžké oploštění zadního kvadrantu • Střední posun ušního boltce • Prominence čela vpředu s asymetrií orbit	Konzervativní terapie: • Kraniální remodelační ortéza	8,75–11,0
5	• Postižení tří až čtyř kvadrantů • Velmi těžké oploštění zadního kvadrantu • Velký posun ušního boltce • Prominence čela vpředu s asymetrií orbit a čelisti	Konzervativní terapie: • Kraniální remodelační ortéza	>11,0

Tabulka 1: Hodnocení tíže plagiocefalie

CVAI index hodnotí asymetrii kalvy. Měření diagonál je v úhlu 30° od středové linie. Za normální hodnoty jsou považovány měření s rozdílem do 4 mm. Na hranici těžké vady rozdíl 10 mm a nad 12 mm se již jedná o těžkou vadu. Hodnocení závažnosti deformity lebky se však liší dle autorů (tabulka 1). CVA index hodnotí poměr mezi nejdelším a nejkratším naměřeným diagonálním rozměrem (obr. 8).

CVAI = Dg delší – Dg kratší/Dg kratší x 100

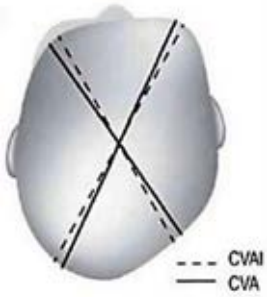

Obr. 8: Měření CVAI a CVA indexu

- Získání modelu

Pozitivní model hlavy lze stále získat klasicky pomocí sádrového otisku či nověji 3D skenu. Pořízení 3D skenu hlavy je pro dítě absolutně nezatěžující a kvalita skeneru je určena jeho přesností měření (např. Creaform HCP – 0,02 % na 100 cm). Hlavní nevýhodou je vysoká pořizovací cena skeneru a softwaru. Mezi výhody 3D skenování hlavy patří jednoduchost a přesnost a také rychlost, pokud je dítě relativně v klidu. Pro skenování tvaru lebky je vhodný skener, který je bezpečný pro oči. (obr. 9).

Etiologie deformit hlavy v dětském věku

Deformity hlavy mohou být synostotické či prosté polohové. Jejich rozlišení je důležité pro další postup terapie.

Features	CAPTEVIA	SIGMA	Artec EVA Scanner	O&P Scanner	M4D Scanner
	die sicherste und einfachste Methode Patientenmaße zu erfassen	die kostengünstigste Scannerlösung	statische Formabnahme leicht gemacht	bewährte Technologie	der Alleskönner ohne Kompromisse
Handlichkeit & Transport	Spief oder Iphone - immer Griffbereit	Handkoffer und Notebook-PC	Handkoffer und Notebook-PC	Handkoffer und Notebook-PC	Handkoffer und Notebook-PC
Geschwindigkeit	Nur Bilder - Kein Scannen	max. 20-30 Sekunden	max. 30 Sekunden	max. 30 Sekunden	max. 30 Sekunden
Imports in RodinHD	Emailversand und automatisches Importieren in RodinHD	nur 2 Minuten	5 bis 15 Minuten	nur 1 Minute	nur 1 Minute
Vorbereitung	ca. 2 Minuten	sofort Scanbereit	sofort Scanbereit	nur eine Markierung	sofort Scanbereit
Abstand	ca. 1,50m	70 bis 90 cm	ca. 70 bis 100 cm	ca. 5 bis 30 cm	ca. 20 bis 30 cm
Technologie	Einfaches Foto	3D Foto basierend	Strukturiertes Licht	Lasertechnik	Strukturiertes Licht
Sitzschalenabdrücke mit Vakuumkissen		✓	✓	✓	✓
Rumpf	✓ (Bild)	✓	✓	✓	✓
Schuheinlagen				✓	✓
Halskrausen			✓	✓	✓
Positive Abformungen			✓	✓	✓
AFO & KAFO				✓	✓
Unter - Oberschenkelstumpf				✓	✓
Hand				✓	✓
Kopf				✓	✓
Leisten & Fuß			✓	✓	✓
Gipsabdrücke		✓	✓	✓	✓
Kniescheine	✓ (Bild)			✓	✓
Ganzkörperscan			✓		✓

Obr. 9: Přehled ručních 3D skenerů

K odlišení od kraniosynostózy svědčí následující faktory:

- nahmatání reliéfu lambdového švu značí synostózu (platí pro zadní oploštění)
- posteriorní posunutí ucha na oploštěné straně svědčí pro synostózu, anteriorní posunutí pro polohovou deformitu
- asymetrie v obličeji s prominencí na straně oploštění svědčí pro polohovou deformitu
- při pohledu na hlavu shora je u polohové deformity viditelný rovnoběžník, tzv. paralelogram (obr. 10)
- pokud však přetrvává nejistota z klinického vyšetření, je vhodné další vyšetření např.UZ, RTG,CT

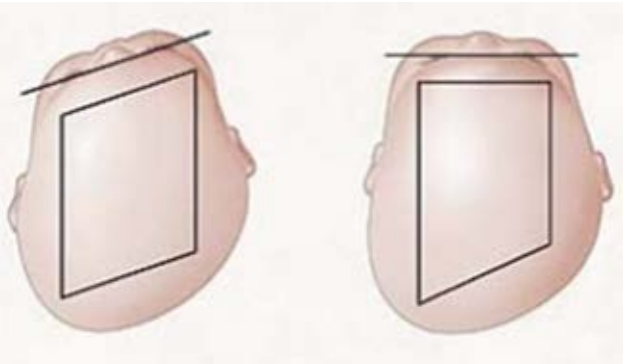

Obr. 10: Odlišení polohové deformity a kraniosynostózy – paralelogram vlevo

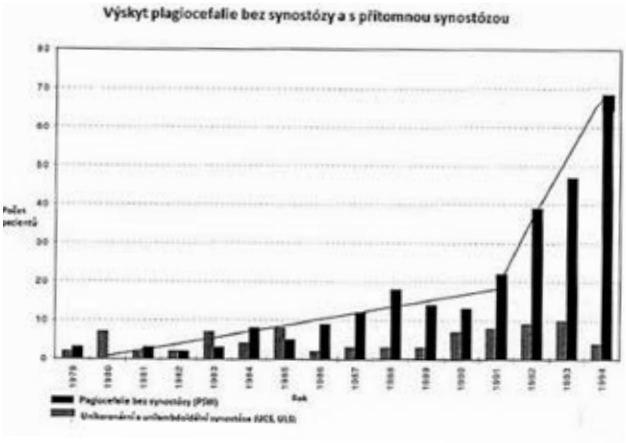

Obr. 11: Nárůst polohových deformit hlavy

Polohové deformity hlavy

Nárůst polohových deformit hlavy stoupl v roce 1992, kdy bylo vydáno doporučení Americkou akademií pediatrů k polohování do supinační polohy, tedy polohy na zádech (obr. 11). Došlo k významnému poklesu náhlého úmrtí kojence (o 50 % během prvních deseti let), ale současně se zvýšil výskyt zadních polohových deformit hlavy a opoždění motorického vývoje. Před rokem 1990 docházelo spíše ke vzniku předních polohových deformit vlivem ukládání kojence do polohy na břicho.

Polohové deformity hlavy jsou považovány pouze za kosmetický problém bez dalších následků. Pokud ale není polohová deformita řešena, mohou se vyskytnout sekundární následky jako je např. nutnost využít speciální péče logopedie, ergoterapie, fyzioterapie (riziko vzniku mandibulární asymetrie a šilhavosti).

Největší výskyt deformit je v 4. měsíci věku a téměř u poloviny z nich dojde ke spontánní úpravě do 6. měsíce věku. Mezi rizikové faktory pro vznik polohové deformity patří mužské pohlaví dítěte, vícečetné těhotenství (64%), porod císařským řezem, věk matky vyšší 35 let, omezující nitroděložní prostředí, předčasný porod, prvorození, supinační spánková poloha, vrozená tortikolis.

Polohové deformity ve formě plagiocefalie či brachycefalie mohou být různě závažné z hlediska asymetrie diagonál a dalších doprovodných změn, jako je frontální prominence s obličejovou asymetrií či posun ušního boltce. (obr. 12).

Výskyt komplikací během léčby helmou je vzácný, nejčastěji se jedná o otlaky (13,7 %), etanolový

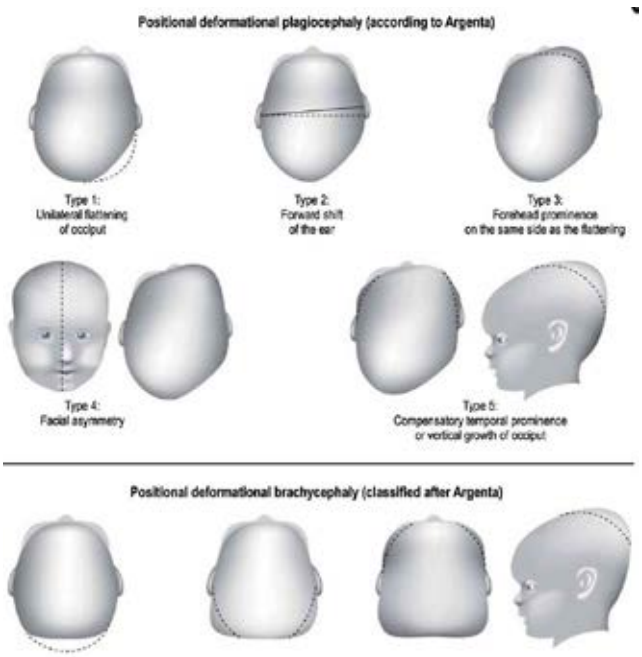

Obr. 12: Tíže závažnosti polohové deformity hlavy a její projevy

erytém (2,9 %), kožní eroze a infekce (4,3 %) a nesedící ortéza (5,4 %). U dětí s brachycefalií se vyskytovaly komplikace častěji (v 50 % případů) než u plagiocefalie (22 %). Vysoké riziko komplikací měly děti s kombinací plagiocefalie-brachycefalie. Snížení tohoto rizika může být dosaženo častějšími kontrolami a úpravami helmy.

Efektivita kraniálních remodelačních ortéz u polohových deformit

U dětí mladších 4 měsíců je určitý stupeň deformity hlavy fyziologický a měl by spontánně vymizet. Studie z roku 1997 ukazuje na podobný efekt zlepšení mírné a střední deformity pomocí fyzioterapie, polohování a helmy. V roce 2001 byla vypracována studie srovnávající polohování a terapii helmou. Při polohování došlo ke zlepšení CVAI v průměru o 1,9 % a u terapie helmou bylo průměrné zlepšení CVAI 1,8 %. Terapie helmou má tedy srovnatelný efekt s polohováním, ale doba léčby pomocí helmy je 3x kratší než u polohování. V roce 2017 studie upozorňovala na přirozený efekt samovolného zmírňování velikosti deformity tím, jak se dítě spontánně vyvíjí, přechází do pronační polohy a nadále se vertikalizuje. Množství vnímané asymetrie se také zmenšuje s nárůstem vlasového porostu a tvar hlavy se stává méně viditelným. Terapie helmou by měla být tedy vyhrazena tam, kde selhala konzervativní terapie. V roce 2016 byl vydán guideline na základě evidence based medicine pro efektivní terapii helmou (https://www.cns.org/guidelines/guidelines-management-patients-positional-plagiocephaly/Chapter_5). Nedávno publikovaná randomizovaná studie poskytla důkaz II. třídy, že léčba pomocí helmy nemá žádnou přidanou hodnotu při léčbě středně těžké polohové deformity. Ve studii bylo celkem 84 dětí ve věku 5–6 měsíců. 42 dětí bylo léčeno pomocí helmy a více měly brachycefalii a 42 dětí bez helmy a více se vyskytovala středně těžká deformita ve formě plagiocefalie. Obě skupiny dětí však absolvovaly fyzioterapii. Tato randomizovaná studie byla provedena ve věku 2 let a studie byla zaslepená. Výsledky neukázaly na významné rozdíly mezi léčbou helmou či přirozeným vývojem. Rodiče také hlásili jeden nebo více vedlejších účinků helmy. Tato studie je ve zřetelném kontrastu se zbývajícími důkazy. Jako jedna z mála zkoumala dlouhodobé výsledky a zaměřila se na klinicky významné rozdíly a komplexně katalogizovala nežádoucí účinky spojené s terapií helmou. Studie hodnotící terapii helmou oproti přirozenému vývoji ve spojení s aktivním polohováním ukazují na srovnatelné výsledky, avšak u terapie helmou je dosaženo výsledku v kratším časovém období. Je vypracováno poměrně velké množství nerandomizovaných studií, které ukazují na významnější a rychlejší úpravu asymetrie hlavy pomocí helmy než při léčbě konzervativní. V těchto studiích je helma aplikována ve vhodném období a na těžké polohové deformity hlavy. Z dostupných studií lze shrnout, že kojenci s těžkou polohovou deformitou hlavy vykazují lepší korekci či dokonce normalizaci tvaru hlavy při použití kraniální ortézy ve vhodném časovém období (obr. 13). Souhrnné důkazy ukazují na fakt, že pro léčbu mírné a střední deformity je přínosná konzervativní terapie a pouze tam, kde selhala, je vhodné aplikovat kraniální ortézu. Efektivita terapie kraniální ortézou je vyšší tam, kde je helma nošena více jak 20 hodin denně, a tím se také zkracuje doba celkové terapie helmou.

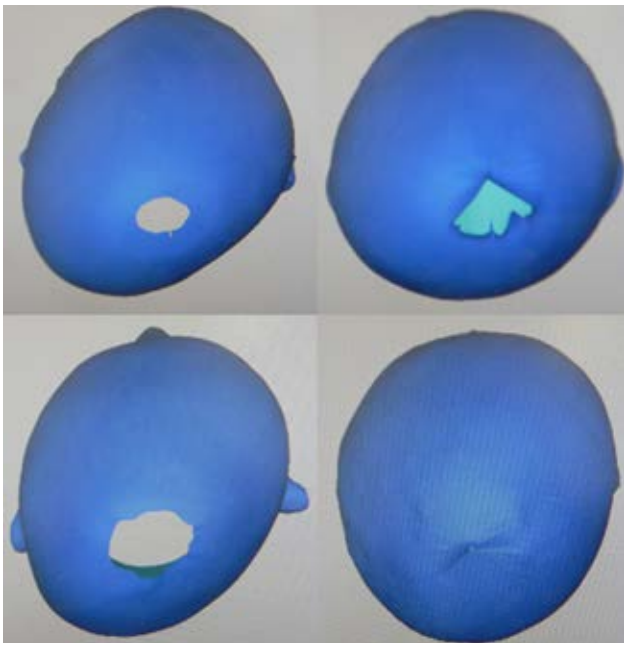

Obr. 13: 3D model – polohová deformita levý sloupec před zahájením terapie, pravý sloupec měsíc po aplikaci ortézy (věk dětí byl 5,5 měsíce)

Kraniosynostózy

Pojem kraniosynostóza nemůže být zúžen pouze na jednoduché srůsty lebečních švů, mezi které patří nejčastější skafocefalie, tj. předčasný srůst sagitálního švu. V Motole se věnujeme celému spektru problematiky od tzv. simplexních

kraniosynostóz, tedy srůstů jednoho švu (trigonocefalie, skafocefalie, plagiocefalie) po kraniosynostózy komplexní, syndromové, při kterých je srostlých švů více a jsou často spojené s mnohočetnými vrozenými vývojovými vadami (často přítomna brachycefalie, např. Apertův syndrom, Cruzonův syndrom, Pfeifferův syndrom, Seathe-Chotzenův syndrom). Vzhledem ke složitosti problematiky a nutnosti interdisciplinární péče je centralizace v Motole pochopitelná a v tomto smyslu nemá v České republice konkurenci. Operujeme i pacienty ze Slovenské republiky. Výskyt kraniosynostóz je uváděn v poměru přibližně 1:2000–2500. Kraniosynostózy mohou být jednoduché, simplexní, kdy je postižen jeden šev, či komplexní s postižením více švů současně. Mohou také být součástí různých syndromů (např. Crouzonův syndrom, Pfeifferův syndrom, Saerthre-Chotzen syndrom). Nejvíce je však nesyndromových jednoduchých kraniosynostóz, a to až 80 % ze všech. Kraniosynostózu lze diagnostikovat ve většině případů pomocí klinického vyšetření a pomocí kefalometrie. Z pomocných vyšetření lze použít RTG, CT a UZ. Etiologie – 21 % případů jsou spontánní mutace, dále vliv teratogenů např. kouření matky v prvním trimenonu či různá intrauterinní omezení.

Nejběžnějšími typy kraniosynostóz jsou (obr. 14):

- skafocefalie – obliterace sutura sagitalis je nejčastější kraniosynostózou (50–58 %), hlava má tvar loďky, mozkovna je úzká a dlouhá se širokým čelem
- přední plagiocefalie a brachycefalie – obliterace věncového švu může být jednostranná, kdy dojde k přednímu oploštění čela, či oboustranná s rozvojem brachycefalie (20–29 %)
- trigonocefalie – obliterace metopického švu vede k prominenci čela, hypotelorizmu očí a hlava má tvar trojúhelníku (4–10 %)
- zadní plagiocefalie – obliterace lambdového švu vede k oploštění temene vzadu a prominenci čela na opačné straně (2–4 %)

Léčba kraniosynostózy

Léčba spočívá v chirurgickém řešení kraniosynostózy. Důvodem pro operaci je riziko chronické nitrolební hypertenze s mnohočetnými projevy, od bolestí hlavy po kognitivní deficity. Kosmetický efekt může být další motivací remodelačních operací. U komplexních

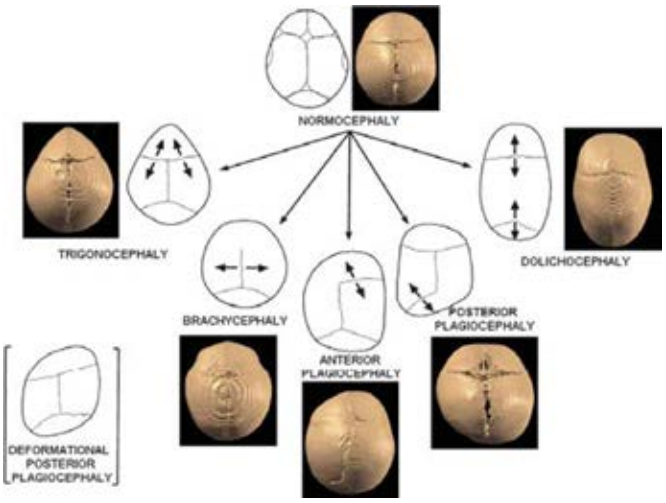

Obr. 14: Typy kraniosynostóz

kraniosynostóz je mimo jiné problém např. i v mělkých orbitách s proptózou očí. Klinika neurochirurgie dětí a dospělých 2. LF UK a FN Motol se problematice kraniosynostóz věnuje bezmála čtyři desetiletí. Získané zkušenosti za tuto dobu jsou nenahraditelné a podmiňují kreativitu a „personalizaci“ remodelačních operací v těžkých případech, kdy nelze aplikovat uniformní operační postup. Lze však zjednodušeně rozdělit operace na remodelační a miniinvazivní endoskopické.

Remodelační operace v oblasti přední base s předsunutím nadočnicových oblouků a vyrovnáním patologického zakřivení čela či hypotelorismu jsou nedílnou součástí remodelace lbi u syndromových kraniosynostóz nebo trigonocefalií a plagiocefalií (obr. 15). Za posledních 10 let byly v Motole operovány stovky dětí s různorodou patologií kraniálních švů, téměř s nulovou morbiditou a žádným úmrtím i při značném počtu velmi složitých případů, tvořících okolo 20 % operativy. Průměrná doba hospitalizace po komplexní totální remodelaci lbi je do deseti dnů, často je dostatečných 5 dní. Je zcela normou, že pacient po radikální remodelaci je v den operace vigilizován. Otok hlavy trvá průměrně 2–4 dny. Ve složitých, syndromových případech je možné remodelační operace fázovat. Podání krevní transfúze při takto rozsáhlých remodelačních operacích je logické. Zcela svébytnou kategorii tvoří pacienti, kteří se k operaci dostanou s pozdním záchytem kraniosynostózy, tj. po roce věku. Není výjimkou, že musíme operovat 2–4leté děti s prokazatelným syndromem chronické nitrolební hypertenze. Ve sporných případech je raritně možná dočasná implantace čidla nitrolebního tlaku.

Výhodou mnoholetých zkušeností s operativou kraniosynostóz starších dětí je možnost reoperací u raritní recidivy synostózy.

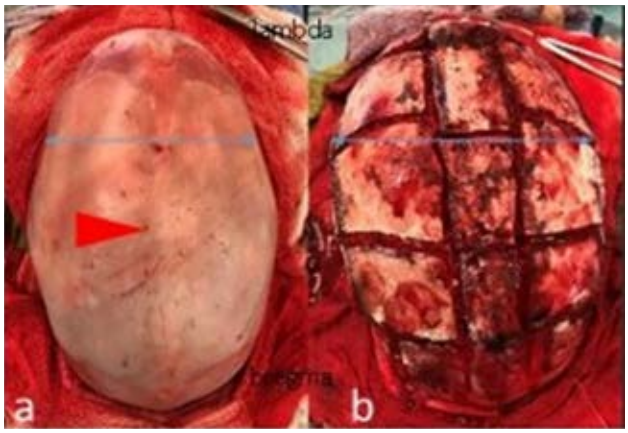

Obr. 15: a) peroperační fotografie pozdního záchytu skafocefalie, b) vytvoření kostních laloků pomocí kraniotomu s okamžitým efektem uvolnění lbi

Miniinvazivní endoskopická operace

Od roku 2017 jsou endoskopicky asistované operace elegantním doplňkem širokého spektra remodelačních operací a v případě nejmladších indikovaných dětí metodou první volby. Pokud je k nám dítě referováno časně, tj. cca ve 4–6 týdnech věku, je možné provést méně invazivní endoskopicky asistovanou kraniektomii v průběhu předčasně zaniklého lebního švu, nejčastěji skafocefalie, trigonocefalie, plagiocefalie. V tomto případě z malého kožního řezu či dvou provedeme vyříznutí pruhu kosti v průběhu zaniklého švu a mechanicky tím lebku uvolníme. Operace je relativně jednoduchá a rychlá. Dítě je probuzeno na sále ihned po operaci a předáno na dětský JIP neurochirurgické kliniky. Krevní ztráty s nutností hrazení jsou menší, individuální, dle vstupní hmotnosti dítěte, jeho hematokritu a dané anatomii. V případě sagitální synostózy jsou v průběhu kraniektomie přítomny žilní spojky ke splavu a u trigonocefalie je krvácivější poměrně široká kost frontobazálně. Po této operaci je ve většině případů nezbytné nošení kraniální ortézy k získání optimálního tvaru lbi (obr. 16). Délka nošení ortézy se u našich pacientů liší, průměrně trvá 3–6 měsíců. Vzhledem k rozsáhlým zkušenostem s otevřenou operativou kraniosynostóz endoskopicky asistované operace modifikujeme tak, že v některých „lehčích“ případech časně operovaných skafocefalií je indikace ke kraniální ortéze sporná a délka nošení helmy krátká.

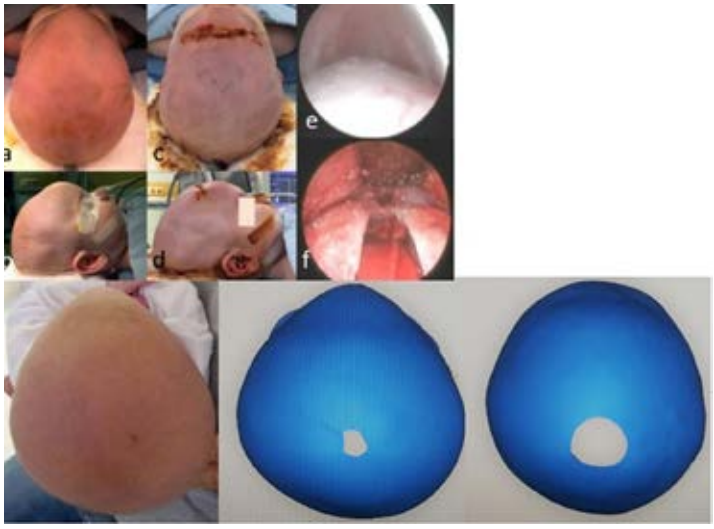

Obr. 16: Pacient po endoskopické operaci trigonocefalie – nahoře panel a–f z operačního sálu, dole dokumentace foto a 3D sken před operací 5.10. a po léčbě remodelační ortézou, kontrola 8.12., pacient operován ve věku 7 týdnů

Ortotické ošetření pacienta po endoskopické operaci kraniosynostózy

Pacientovi je sejmut sken den před provedením operace na pracovišti Ortotika s.r.o., dále je získaný model upraven do požadovaného zkorigovaného tvaru. Pacientovi je během hospitalizace vyrobena individuální kraniální remodelační ortéza pomocí CAD/CAM technologie a je předána při propuštění pacienta. Ortéza tak může být nasazena co nejdříve po operačním zákroku. Ortéza je vylepena speciální tkaninou s antibakteriálními a termoregulačními vlastnostmi. Modelace hlavy pomocí ortézy je sledována na všech zmíněných pracovištích, zvláště je pak kontrolována správnost aplikace ortézy v intervalu 3–4 týdnů, aby ortéza plnila správně svou funkci (obr. 17). Po dosažení požadovaného tvaru hlavy je zhodnocen celkový psychomotorický vývoj dítěte a stav hlavy po operaci. Pokud je motorický vývoj dítěte odpovídající a tvar hlavy je ideálně zkorigovaný, omezuje se aplikace ortézy, aby byl další psychomotorický vývoj dítěte co nejméně omezen. Nadále je dítě sledováno a pravidelně je kontrolován i tvar hlavy sejmutím kontrolního skenu. Aplikace ortézy je tak na co možná nejkratší dobu, v průměru na 3–6 měsíců. Dítěti tak stačí jedna nebo maximálně dvě zhotovené remodelační ortézy během léčby, které jsou pravidelně upravovány a kontrolovány. Délka užívání ortézy je tedy vysoce individuální.

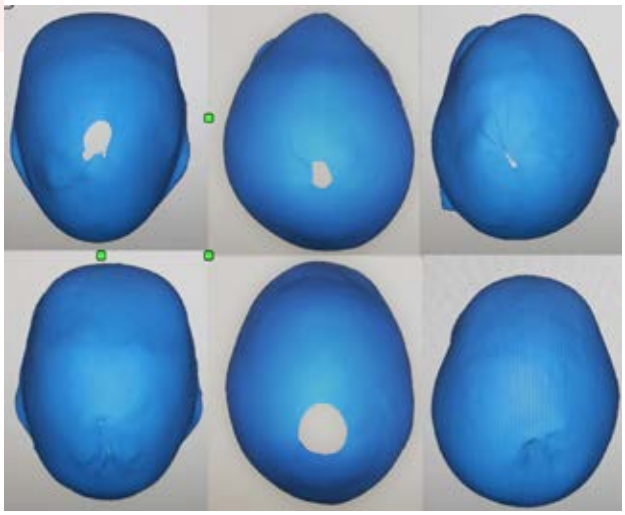

Obr. 17: 3D model tvaru hlavy – horní řada zleva skafocefalie, trigonocefalie, skafocefalie s uzavřením pravého lambdového švu před endoskopickou operací; dolní řada po terapii kraniální remodelační ortézou.

Závěr

Nové operační postupy v neurochirurgii hlavy spolu s využitím kraniálních remodelačních ortéz znamenají pro pacienty celkově šetrnější postup v léčbě kraniosynostóz, pokud dojde k jejich záchytu ve vhodném věkovém období. S častějším výskytem polohových deformit a informovanosti rodičů pomocí internetu vzrůstá zájem o terapii pomocí kraniální remodelační ortézy, avšak často je tato léčba vyžadována na úkor fyzioterapie a polohování. Léčba helmou je rodiči vnímána často lépe než cvičení Vojtovy metody, při kterém děti mnohdy pláčou z důvodu nemožnosti se vymanit z polohy, nikoliv z důvodu bolestivosti Vojtovy reflexní terapie. Lze usuzovat i na „zjednodušení" léčby polohové deformity pomocí helmy, kdy je podmínkou pro korigování deformity pouze nošení helmy. Helma je často pozitivně přijímána i z důvodu případné ochrany hlavy dítěte před úrazem. Terapie helmou by neměla nahrazovat rehabilitační léčbu s polohováním, zvláště pokud je dítě motoricky opožděné nebo při přetrvávající predilekci. Často je však přítomen tlak ze strany rodičů na lékaře k předepsání remodelační ortézy a to na úkor zanedbávání fyzioterapie a polohování.

Seznam literatury:

1. Biggs, W.S. (2003) Diagnosis and Management of Positional Head Deformity. Am Fam Physician; 67: 1956
2. Boulet SL, Rasmussen SA, Honein MA. 2008. A population-based study of craniosynostosis in metropolitan Atlanta, 1989-2003. Am J Med Genet Part A 146:984–991.
3. Čihák, Richard. Anatomie. 1., upr. a dopl. vyd. Ilustroval Milan MED. Praha: Grada, 1987. ISBN 80-716-9970-5.
4. Dixon A, Hoyte D, Ronning O. 1997. Fundamentals of craniofacial growth. CRC Press.
5. Farkas LG, Posnick JC, Hreczko TM. 1992. Anthropometric growth study of the head. Cleft PalateCraniofacial J 29:303–307.
6. Hinojosa, J. (2012). Endoscopic-assisted treatment of trigonocephaly. Child's Nervous System, 28(9), 1381–1387.
7. Hutchison BL, Thompson JMD, Mitchell EA. 2003. Determinants of nonsynostotic plagiocephaly: a case-control study. Pediatrics 112:e316.
8. Hutchison BL, Stewart AW, Mitchell EA (2011), Deformational plagiocephaly: a follow-up of head shape, parental concern and neurodevelopment at ages 3 and 4 years. Archives of Disease in Childhood; 96:85-90.
9. Jimenez, D. F., & Barone, C. M. (2012). Endoscopic technique for sagittal synostosis. Child's Nervous System, 28(9), 1333–1339.
10. Jimenez, D. F., & Barone, C. M. (2012). Endoscopic technique for coronal synostosis. Child's Nervous System, 28(9), 1429–1432.
11. Kane AA, Mitchell LE, Craven KP, Marsh JL. 1996. Observations on a recent increase in plagiocephaly without synostosis. Pediatrics 97:877–885.
12. Klingenberg CP. 2008. Morphological integration and developmental modularity. Annu Rev Ecol Evol Syst 39:115–132
13. Meier, P. M., Guzman, R., & Erb, T. O. (2014). Endoscopic pediatric neurosurgery: implications for anesthesia. Paediatric Anaesthesia, 24(7), 668–77.
14. Miller RI, Clarren SK. 2000. Long-term developmental outcomes in patients with deformational lagiocephaly. Pediatrics 105:e26–e26.
15. Morrison, C. S. a Chariker, M. (2006) Positional Plagiocephaly: Pathogenesis, Diagnosis and Management, KMA; 104: 136-140
16. Naidoo, S.D., Skolnick, G.B., Patel, K.B. et al. Long-term outcomes in treatment of deformational plagiocephaly and brachycephaly using helmet therapy and repositioning: a longitudinal cohort study. Childs Nerv Syst (2015) 31: 1547.
17. Sgouros S, Natarajan K, Hockley a D, Goldin JH, Wake M. 1999. Skull base growth in childhood.

Pediatr Neurosurg 31:259–268.
18. Shirley NR, Jantz RL. 2011. Spheno-occipital synchondrosis fusion in modern Americans. J Forensic Sci 56:580–585
19. Singer S, Bower C, Southall P, Goldblatt J. 1999. Craniosynostosis in Western Australia, 1980-1994: A population-based study. Am J Med Genet 83:382–387.
20. Šmahel Z. 2001. Principy, teorie a metody auxologie. Praha – Nakladatelství Karolinum.
21. Tamburrini, G., Caldarelli, M., Massimi, L., Santini, P., & Di Rocco, C. (2005). Intracranial pressure monitoring in children with single suture and complex craniosynostosis: A review. Child's Nervous System, 21(10), 913–921.
22. Wilbrand JF, Wilbrand M, Pons-Kuehnemann J, Blecher JC, Christophis P, Howaldt HP, Schaaf H. 2011. Value and reliability of anthropometric measurements of cranial deformity in early childhood. J Cranio-Maxillofacial Surg 39:24–29.
23. Wilkie AOM, Byren JC, Hurst JA, Jayamohan J, Johnson D, Knight SJL, Lester T, Richards PG, Twigg SRF, Wall SA. 2010. Prevalence and complications of single gene and chromosomal disorders in craniosynostosis. Pediatrics 126:391–400.
24. Yoo HS, Rah DK, Kim YO. Outcome Analysis of Cranial Molding Therapy in Nonsynostotic Plagiocephaly. Arch Plast Surg. 2012 Jul;39(4):338-344.
25. https://insights.ovid.com/crossref?an=00006534-201708000-00023
26. https://zdravi.euro.cz/clanek/postgradualni-medicina-priloha/posouzeni-rustu-hlavy-166575
27. https://www.ncbi.nlm.nih.gov/pubmed/23851769
28. https://www.pediatriepropraxi.cz/pdfs/ped/2015/05/05.pdf
29. https://www.ncbi.nlm.nih.gov/pubmed/26947339
30. https://www.cns.org/guidelines/guidelines-management-patients-positional-plagiocephaly/Chapter_5
31. https://www.ncbi.nlm.nih.gov/pubmed/28484866
32. https://www.ncbi.nlm.nih.gov/pubmed/11482615
33. https://www.ncbi.nlm.nih.gov/pubmed/29498975
34. http://szpcr.cz/wp-content/cis/pzt/2017/M170201.pdf

Seznam obrázků:

1. Lebka novorozence pohled zpředu. Zdroj: Sobotta J., Putz R., Pabst R. Sobottův Atlas anatomie člověka: překlad 22. vydání. Praha: Grada, 2007. ISBN 978-80-247-1870-5.
2. Lebka novorozence pohled ze strany. Zdroj: Sobotta J., Putz R., Pabst R. Sobottův Atlas anatomie člověka: překlad 22. vydání. Praha: Grada, 2007. ISBN 978-80-247-1870-5.
3. Lebka novorozence pohled shora. Zdroj: Sobotta J., Putz R., Pabst R. Sobottův Atlas anatomie člověka: překlad 22. vydání. Praha: Grada, 2007. ISBN 978-80-247-1870-5.
4. Lebka dospělého jedince a novorozence. Zdroj: Čihák, 1987
5. Růst lebky. Zdroj: Dixon, 1997
6. FOO graf chlapci. Zdroj: http://www.szu.cz/uploads/documents/obi/CAV/6.CAV_5_Rustove_grafy.pdf
7. FOO graf dívky. Zdroj: http://www.szu.cz/uploads/documents/obi/CAV/6.CAV_5_Rustove_grafy.pdf
8. Měření CVAI a CVA indexu. Zdroj: https://www.aerzteblatt.de/callback/image.asp?id=84021
9. Přehled ručních 3D skenerů. Zdroj: Ottobock SE & Co. KGaA, 2016
10. Odlišení polohové deformity a kraniosynostózy – paralelogram vlevo. Zdroj: Biggs, 2003
11. Nárůst polohových deformit hlavy. Zdroj: Kane et al., 1996
12. Tíže závažnosti polohové deformity hlavy a její projevy. Zdroj: https://www.aerzteblatt.de/callback/image.asp?id=84019
13. 3D model – polohová deformita levý sloupec před zahájením terapie, pravý sloupec měsíc po aplikaci ortézy (věk dětí byl 5,5 měsíce). Zdroj: Ortotika, s.r.o.
14. Typy kraniosynostóz. Zdroj: Carol Davila University Press
15. a) peroperační fotografie pozdního záchytu skafocefalie, b) vytvoření kostních laloků pomocí kraniotomu s okamžitým efektem uvolnění lbi. Zdroj: Klinika neurochirurgie dětí a dospělých FN Motol
16. Pacient po endoskopické operaci trigonocefalie – nahoře panel a–f z operačního sálu, dole dokumentace foto a 3D sken před operací 5.10. a po léčbě remodelační ortézou, kontrola 8.12., pacient operován ve věku 7 týdnů. Zdroj: Ortotika, s.r.o. a Klinika neurochirurgie dětí a dospělých FN Motol
17. 3D model tvaru hlavy – horní řada zleva skafocefalie, trigonocefalie, skafocefalie s uzavřením pravého lambdového švu před endoskopickou operací; dolní řada po terapii kraniální remodelační ortézou. Zdroj: Ortotika, s.r.o.

Diagnostika a terapie skolióz z pohledu fyzioterapie

MUDr. Otto Kott, CSc., Mgr. Šárka Stašková, Mgr. Iva Vlčková
Západočeská univerzita v Plzni, Fakulta zdravotnických studií,
Katedra rehabilitačních oborů, Husova 11, Plzeň

Skolióza je běžně definována jako stranové zakřivení páteře v rovině frontální v rozsahu 11 a více stupňů. Poprvé popsal skoliózu Hippokrates v 5. století před Kristem. Upozornil na možnou souvislost tíže zakřivení s jeho zhoršováním v průběhu růstu. Věřil, že deformita je výsledkem chybného držení a doporučil léčení axiální distrakcí.

Nyní víme, že páteř není vybočena pouze ve frontální rovině, ale současně dochází i k rotaci obratlů v rovině transverzální se vznikem tvarových deformit. Největší změny nastávají na obratlích vrcholových a přechodných. Skoliózy můžeme dělit podle strukturality a stupně zakřivení, lokalizace, etiologie a patogeneze a podle věku nástupu deformity.

Základní klasifikace podle strukturality je dělení na skoliózy strukturální a nestrukturální neboli funkční, ve vztahu k přítomnosti deformace obratlů, změn v úrovni měkkých tkání a meziobratlových plotének. Strukturální křivky vykazují deformitu ve všech třech rovinách a na dynamických RTG snímcích v úklonu na stranu deformity je jejich korekce významně omezená. Nestrukturální skoliózy jsou kompenzační při jiném onemocnění, např. při nestejné délce dolních končetin nebo při kořenovém dráždění. Lokalizována může být křivka v oblasti cervikální, cervikothorakální, thorakální, thorakolumbální a lumbální. Podle příčiny vzniku rozlišujeme 3 základní typy – idiopatickou, kongenitální a neuromuskulární skoliózu, dále jsou popisovány skoliózy při neurofibromatóze a skoliózy po traumatu či zánětu. Nejčastějším typem strukturálních deformit je idiopatická skolióza. Ta může začínat kdykoliv v období růstu, má progresivní vývoj a je přibližně dvakrát častější u dívek než u chlapců. Příčina vzniku není přesně známá, na rozvoji se podílí genetické dispozice a chromozomální změny. Kongenitální skoliózy vznikají na podkladě vrozených vývojových vad pohybového aparátu, při kostěných poruchách formace či segmentace obratlových těl nebo při poruchách smíšených, kdy dochází současně i k alteraci míšních struktur. Neuromuskulární skoliózy jsou přidruženým postižením při lézích CNS a při primárních svalových onemocněních s výraznou progresí deformit.

Lze říci, že stav je vždy doprovázen bolestmi zad a důsledkem jsou zdravotní komplikace, např. snížení vitální kapacity plic a dechové potíže, dále problémy kosmetické, sociální a psychické.

Diagnostika

Součástí vyšetření je vždy odběr anamnézy. Ptáme se na anamnézu osobní, rodinnou, sportovní, pracovní, důležitá jsou data ve vztahu k nynějšímu onemocnění, především subjektivní potíže, pohlavní zralost a doba menarché u dívek. Tento údaj je důležitý vzhledem k nejvýraznější progresi deformity právě v období největšího růstového potenciálu v období těsně před nástupem menarché. Dále nás zajímá psychomotorický vývoj. Přetáčení, lezení nebo plazení s upřednostňováním jedné strany je u skolióz častý jev. Následuje vyšetření klinické (fyzikální) a přístrojové (paraklinické).

Klinické vyšetření s využitím aspekce a palpace je v praxi fyzioterapeuta často hodnoceno jako neobjektivní, přesto je naprostým základem pro určení dysfunkcí měkkých tkání a skeletu při změnách funkčních i strukturálních. Není hodnoceno pouze místo patologického terénu,

ale širší souvislosti ve vztahu na řetězení změn. Základní je vyšetření ve stoji, kdy je sledováno celkové držení těla, zakřivení páteře, kompenzace trupu a měřena celková výška těla v porovnání s rozpětím paží. U zdravého dítěte do 10 let se rozpětí paží rovná tělesné výšce. U jedince postiženého skoliózou je trup zkrácen o deformitu páteře. Kineziologický rozbor se provádí vždy bez obuvi a ve spodním prádle. Posuzuje se statika a dynamika ve frontální rovině z pohledu zezadu i zepředu a v rovině sagitální. Sleduje se osové postavení a asymetrie dolních končetin, pánve, zakřivení páteře, kompenzace trupu a držení hlavy. Z pohledu zezadu se vyšetřuje výška ramen, dolního úhlu lopatek, taile, palpací se hodnotí výška crista iliaca a SIPS, dále výška gluteálních a popliteálních rýh, tvar a postavení paty. Z pohledu zepředu se vyšetřuje výška ramen, klíčních kostí, palpací se hodnotí výška SIAS. Při dynamickém vyšetření se sleduje rozvíjení páteře v předklonu (Adamsův test), v úklonu a dynamika dýchání. U strukturálních skolióz je v předklonu patrné navýšení paravertebrální oblasti – gybbus na straně zakřivení v důsledku asymetrického postavení žeber při rotaci obratlů. Objektivizace klinického vyšetření se provádí použitím skoliometru, kdy je měřena asymetrie paravertebrálních valů v předklonu. V nálezu je vždy zjištěna dysbalance a dysfunkce svalů v oblasti trupu a pánve. Pomocí olovnice spuštěné z occiputu se hodnotí odklonění od gluteální rýhy, vyjadřuje se v cm a zjišťuje se tak stupeň dekompenzace trupu jako celku.

Častým omylem je posuzování skoliotického zakřivení podle obratlových trnů. Při skolióze dochází k rotaci obratlů, která je popisována podle pohybu obratlových těl, nikoliv trnů, které rotují na opačnou stranu. Zakřivení má být posuzováno podle postavení obratlových těl, o jejichž poloze informuje prominence paravertebrálních valů. V hrudní oblasti je rotace obratlových těl spojena se změnou postavení žeber. Na straně rotace, v konvexitě křivky, vystupují angulí costae více dorzálně a podmiňují tak vznik gibbu.

K přístrojovým (paraklinickým) vyšetřovacím metodám patří RTG celé páteře se zachycením polohy hlavy i pánve. Snímky se zhotovují v předozadní a boční projekci ve vzpřímeném stoji. Stupeň zakřivení se určí měřením Cobbova úhlu. U adolescentních pacientů je důležité stanovení kostní zralosti, která se odečítá z RTG snímků pánve sledováním srůstu apofýz a iliakálních krist metodou podle Rissera. Toto hodnocení není vzhledem k ukončení růstu stoprocentně platné, ale lze říci, že skoliotická křivka se může zhoršovat do doby, kdy apofýza pevně sroste s crista iliaca. Pro upřesnění ukončení růstu je vhodnější RTG snímek zápěstí. U kombinovaných poruch s postižením páteřního kanálu či nervových struktur se využívá MR či CT.

Léčba

V praxi je většinou první, kdo zachytí skoliotický nález dítěte, pediatr. Dále odesílá na odborné vyšetření na ortopedickou kliniku či oddělení. Léčba vždy vyžaduje přesnou diagnostiku, spolupráci rodiny, pravidelné sledování a vzájemnou spolupráci odborníků z oborů ortopedie, pediatrie, radiologie, ortotiky, rehabilitačního lékařství a fyzioterapie.

Pro stanovení terapeutického postupu se vždy posuzuje stupeň zakřivení, věk a míra možné další progrese křivky. K největší progresi deformity dochází jednoznačně v období nejrychlejšího růstu dítěte. Po dokončení kostního růstu a v dospělosti se progrese křivky pohybuje kolem 1–2° ročně. Na základě měření Cobbova úhlu je určena terapie a kontroly s pravidelným sledováním vývoje. Jedinci se skoliózou do 20° mají fyzioterapeutickou péči, 20–40° korzetoterapii a fyzioterapeutickou péči a při zakřivení nad 40° je indikována léčba operační.
(Dungl 2014, Kolář 2009, Repko 2010, 2012, Vařeka 2000)

Specifická fyzioterapeutická intervence při léčbě skoliózy

V roce 2011 Society on Scoliosis Orthopaedic and Rehabilitation Treatment (SOSORT) vydala prohlášení, že existují specifická fyzioterapeutická cvičení na podkladě EBM. Všechny přístupy vždy obsahují edukaci pacienta, specifická cvičení, psychologickou intervenci, korzetování a operační řešení. Všech sedm škol obsahuje 3D autokorekci, trénink ADL a stabilizaci postury (Berdishevsky et al., 2016).

Lyonský koncept

Lyonská škola fyzioterapie pod vedením Dr. Jean Claude de Mauroy se již od poloviny 20. stol. hojně

zapojila do rozvoje konzervativní léčby skoliózy. V roce 1947 byl vytvořen první prototyp lyonské ortézy, v dnešní době již užívaný termín Lyon ART brace (Asymmetrical Rigid Torsion brace). Lyonská metoda se zaměřuje na korekci rotační komponenty pomocí korzetoterapie včetně speciálních rehabilitačních cvičení, 3D mobilizace páteře, edukaci a motivaci pacienta, nácvik ADL včetně korigovaného sedu (Berdishevsky et al., 2016).

Podle Lyonského přístupu je léčba skoliózy blíže určována dle typu chaotického nebo lineárního. Chaotická skolióza je skutečná trojrozměrná strukturální deformita páteře, která se vyskytuje u dospívajících se zakřivením < 20° Cobbova úhlu. Jedná se o dynamickou formu, která může být ovlivněna mnoha environmentálními faktory, a proto nelze její průběh přesně definovat. Navíc nervový systém se neustále snaží adaptovat a napravit asymetrický rozvoj skoliotické křivky.

Stokes a Burwell popisují lineární skoliózu, která se vyskytuje u dospělých jedinců se zakřivením > 20° Cobbova úhlu. Stěžejním bodem je především vznik klínovitého obratle, díky němuž startuje bludný kruh ve spojitosti s asymetrickým zatížením páteře (Burwel et al., 2013).

Metoda Schrothové

Katharina Schrothová, narozena v Drážďanech 1894, trpěla střední formou skoliózy. Podstoupila razantní léčbu ocelovým korzetem a to jí vedlo k přesvědčení vytvořit vlastní terapeutický přístup pro vlastní nápravu a zlepšení kvality života. Podle vzoru nafouklého balónu v roce 1910 se pokusila upravit svojí deformitu dýcháním do konkávní strany před zrcadlem. Rozpoznala, že skolióza je především trojdimenzionální problém (Lenhert–Schroth, 2007).

Pro lepší orientaci a zdůvodnění kompenzačních změn u skolióz trup symbolicky rozděluje do čtyř pravoúhlých bloků tzv. Schroth body blocks (pánevní, bederní, hrudní, ramenní). Tyto bloky se vzájemně posunují, stávají se klínovitými a přetáčejí se proti sobě v ose. Tak vzniká torze. Následkem těchto přetočení klesá tělo a zkracuje se (Schreiber et al., 2015).

Cílem terapie je aktivní extenze v sagitální rovině, laterální flexe v rovině frontální a derotace v rovině sagitální.

V rámci metody Schroth se používají následující cvičební prostředky:

1. Derotační podkládání, které má přesně vymezená pravidla podle cvičební polohy
2. Elongace ve směru podélné osy
3. Cílená korekce pánve
4. Cvičení svalů při derotačním podložení
5. Cílené dechové cvičení v derotačním postavení (RAB = Rotational Angular Breathing) (Kolář, 2003; Berdishevsky et al., 2016).

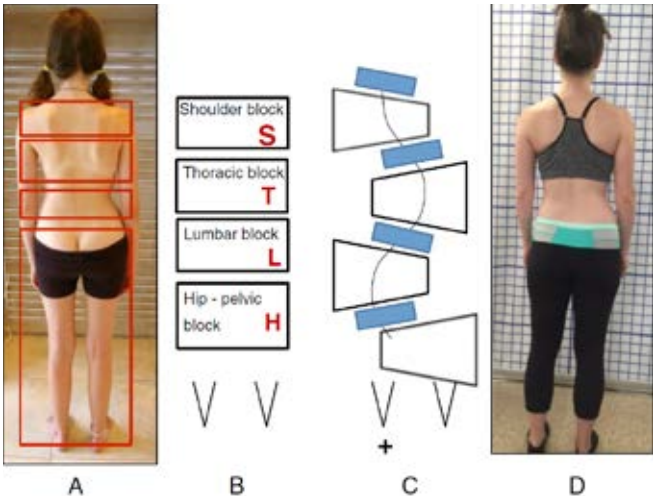

Obr. 1: Schroth body blocks

Scientific Excercise Approach to Scoliosis (SEAS)

Italská metoda SEAS vychází z přístupu konzervativní léčby lyonské školy, kdy na počátku 60. let 20 stol. Antonio Negrini a Nevia Verzini založili středisko skoliózy, které se později stalo známým jako Centro Scoliosi Negrini (Romano et al., 2015).

Primárním cílem metody SEAS je především 3D autokorekce, kdy se pacient snaží pomocí motorického učení pochopit, jakým způsobem může skoliotickou křivku sám vědomě upravit při snaze k získání posturální kontroly a zlepšení stability páteře. Zpětnou vazbu o korekci získáváme cíleným handlingem nebo použitím zrcadla. Během procesu seberegulace a vědomé korekce skoliotické křivky se snažíme o integraci do běžných aktivit každodenního života. Další posturální trénink je doplněn balančním cvičením na labilních plochách (Negrini et al., 2008).

U středně těžkých křivek během aktivního růstu je SEAS využívána v kombinaci s korzetováním za účelem zpomalit, zastavit a pokud možno obrátit průběh křivky. Samozřejmě i v případě snětí korzetu. Koncept používá speciálně vytvořené korzety SIBILLA od 30° Cobbova úhlu a SFORCESCO mezi 45–50° Cobbova úhlu (Negrini et al., 2010).

Metoda Dobomed

Metoda Dobomed byla vyvinuta v roce 1979 polskou profesorkou Krystynou Dobosiewicz. Její pohled v konzervativní léčbě idiopatické skoliózy začleňuje Klappovu pozici pro kyfotizaci hrudní páteře a zároveň aplikuje Lehnert–Schroth přístup pro aktivní asymetrické dýchání. Cílem této metody je celkové zlepšení funkčního stavu pacienta, kdy se do popředí řadí především respirační funkce (Rigo et al., 2008; Lunes et al., 2010).

Dobomed je charakterizována jako biodynamická metoda 3D autokorekce založené na projevu patologie primární křivky idiopatické skoliózy. Mobilizace křivky se provádí vždy v uzavřeném kinematickém řetězci při symetricky nastavené pánvi a spojnici ramen, kdy zde následně dochází k primární stabilizaci (Durmala et al., 2003).

Obr. 2: Pronační pozice dle Schrothové využívané metodou Dobomed

Dalším specifikem je využití tzv. phased–lock dýchací techniky – to znamená, že během tohoto dýchání je vyvíjen silný lokální tlak na konkávní straně během nádechu, zatímco na konvexní je použito odlehčení během výdechu. Právě během výdechu dochází k izometrické kontrakci trupového svalstva, a tím napomáhá stabilizovat korekci či hyperkorekci. Navíc aktivací mm. intercostales interni na konvexní straně během nádechové i výdechové fáze umožňuje asymetrické dýchání, které vede k přiblížení žeber na konvexní straně, k mobilizaci a derotaci páteře (Durmala et al., 2002).

Barcelonská škola (Barcelona scoliosis physical therapy school = BSPTS)

Princip BSPTS byl založen v roce 1968 v Barceloně fyzioterapeutkou Elenou Salvá. Škola převzala principy a původní intenzivní rehabilitační program kliniky K. Schrothové v Bad Sobernheim v Německu (Rigo et al., 2010).

Terapeutický plán se zde zaměřuje na kognitivní, senzoricko-motorický a kinestetický trénink. Původní principy Schrothovy metody vidíme především ve vedení pacienta ke zlepšení celkové postury, cílenou aktivací svalových skupin pro podporu zastavení progrese skoliotické křivky. Zároveň důraz je opět kladen na již známé derotační ortopedické dýchání (RAB).

Metodu obohatil doktor Manuel Rigo, který místo použití klasických „body blocks“ používá vlastní radiologický klasifikační systém (Negrini et al., 2012).

Metoda Side shift

V roce 1984 doktorka Min Mehta začala pracovat s tímto konceptem v Royal National Orthopaedic Hospital v Londýně původně pro kongenitální skoliózu.

Metoda je postavena na teorii, kdy flexibilní křivka může být stabilizována opakovanými laterálními pohyby trupu tzv. side shift movements. Nadměrné boční pohyby mohou korigovat laterální deviaci trupu ve frontální rovině. Tyto laterální pohyby podporují snížení posturálních sil, které následně ovlivní vývoj

strukturální křivky. Při korekci trupovými posuny využívá tělo svalové síly a tahu pojivové tkáně ke zvýšení mobility a nápravě dysbalancí měkkých tkání ovlivňující patologickou křivku (Mehta, 1985).

Cílem terapie je aktivní korekce zakřivení páteře zaměřující se na vrchol skoliotické křivky pomocí specifických laterálních pohybů trupu směrem ke konkavitě zahrnující aktivní posturální korekci ve všech rovinách. Zároveň podporujeme fakt, že během nápravných posunů dochází k lepšímu uvědomění vzpřímeného držení páteře (Betts, 2014).

Metoda FITS (Functional Individual Therapy of Scoliosis)

Relativně nový přístup terapie skoliózy byl vytvořen roku 2004 v Polsku Mariannou Białek a Andrzejem M'hangem. Jejich dlouholeté zkušenosti s fyzioterapeutickými metodami konzervativní léčby skoliózy byly nesmazatelně vepsány do konceptu metody FITS.

Zahrnuje prvky např. manuální terapie, proprioceptivní neuromuskulární facilitace (PNF) a již uvedených konceptů předních světových škol. Zakladatelé vybrali takové léčebné postupy, u kterých na základě své praxe věřili, že jsou nejužitečnější a následně je adaptovali dle potřeby pacienta. K vytvoření vlastního programu léčby skoliózy bylo významně nápomocno i vyšetření pomocí 3D analýzy chůze systémem Vicon v kombinaci s EMG. Na rozdíl od ostatních metod FITS nemá žádný klasifikační systém. Velkou váhu přiděluje individuálnímu léčebnému plánu jak z hlediska psychologického, tak i v unikátnosti patologických deformit. FITS může být použita jako samostatná metoda při léčbě skoliózy, jako podpůrná terapie v kombinaci s korzetováním i k přípravě dětí na chirurgický zákrok ramenního a pánevního pletence (Białek et al., 2011; Białek et al., 2015).

Seznam literatury:

1. REPKO, M. Skolióza-komplexní diagnostické a terapeutické postupy. Pediatrie pro praxi. Článek, 2010
2. REPKO, M. Diagnostika a terapie skolióz. Medicína pro praxi. Článek, 2012
3. VAŘEKA, I. Skolióza ve fyzioterapeutické praxi. Článek, 2000
4. KOLÁŘ, P. et al. Rehabilitace v klinické praxi. Praha: Galén, ©2009. xxxi, 713 s. ISBN 978-80-7262-657-1.
5. DUNGL, P. a kol. Ortopedie. 2., přepracované a doplněné vydání. Praha: Grada Publishing, 2014. xxiv, 1168 strany. ISBN 978-80-247-4357-8.
6. Schreiber S, Parent EC, Hedden DM, Hill D, Moreau MJ, Lou E, Watkins EM,Southon SC. The effect of Schroth exercises added to the standard of care on the quality of life and muscle endurance in adolescents with idiopathic scoliosis—an assessor and statistician blinded randomized controlled trial: "SOSORT 2015 Award Winner". Scoliosis. 2015;10:24.
7. Lenhert-Schroth C. Three diamentional treatment of scoloisis. 2007
8. Białek M. Mild Angle Early Onset Idiopathic Scoliosis Children Avoid Progression Under FITS Method (Functional Individual Therapy of Scoliosis). Medicine. 2015;94(20):e863.
9. Betts T. The development of a classification system for the treatment of scoliosis by the side shift. Scoliosis. 2014;9 Suppl 1:O66.
10. Białek M., M'hango A. complex diagnostic and therapy of spinal curvatures and scoliosis according to fits concept. Dysfunctions of the locomotor system. University of Medical Sciences 1/2010. Poznań 2011.
11. Negrini S, Aulisa AG, Aulisa L, Circo AB, Claude de Mauroy J, Durmala J, Grivas, TB, Knott P, Kotwicki T, Maruyama T, Minozzi S, O'Brien JP, Papadopoulos D, Rigo M, Rivard CH, Romano M, Wynne JH, Villagrasa M, Weiss HR, Zaina F. 2011 SOSORT guidelines: Orthopaedic and Rehabilitation treatment of idiopathic scoliosis during growth. Scoliosis. 2012;7:3.
12. Rigo M, Villagrasa M, Gallo D. A specific scoliosis classification correlating with brace treatment: description and reliability. Scoliosis. 2010;5:1.
13. Stokes IAF, Burwell RG, Dangerfield PH. Biomechanical spinal growth modulation and progressive adolescent scoliosis – a test of the 'vicious cycle' pathogenetic hypothesis: Summary of an electronic focus group debate of the IBSE. Scoliosis. 2003;1:16.
14. Romano M, Negrini A, Parzini S, Tavernaro M, Zaina F, Donzelli S, Negrini S. SEAS

(Scientific Exercises Approach to Scoliosis): a modern and effective evidence based approach to physiotherapic specific scoliosis exercises. Scoliosis. 2015;10:3.
15. Negrini S, Fusco C, Minozzi S, Atanasio S, Zaina F, Romano M. Exercises reduce the progression rate of adolescent idiopathic scoliosis: Results of a comprehensive systematic review of the literature. Disabil Rehabil. 2008;30(10):772–85.
16. Negrini S, Minozzi S, Romano M. Braces for idiopathic scoliosis in adolescents. Spine. 2010;35(13):1285–93
17. Rigo M, Weiss HR. The Chêneau concept of bracing- Biomechanical aspects. Stud HealthTechnolInform. 2008;135:303–19.
18. Lunes DH, Cecilio MB, Dozza MA, Almeida PA. Quantitative photo grammetric analysis of the Klapp method for treating scoliosis. Rev Bras Fisioter, São Carlos. 2010;14(2):133–4.0.
19. Durmala J, Dobosiewicz K, Kotwicki T, Jendrzejek H. Influence of asymmetric mobilization of the trunk on the Cobb angle and rotation in idiopathic scoliosis in children and adolescents. OrtopTraumatolRehabil. 2003;5(1):80–5.
20. Durmala J, Dobosiewicz K, Jendrzejek H, Pius W. Exercise efficiency of girls with idiopathic scoliosis based on the ventilator anaerobic threshold. Stud HealthTechnolInform. 2002;91:357–60.

Seznam obrázků:

1. Schroth body blocks. Zdroj: Berdisheysky et al., 2016
2. Pronační pozice dle Schrothové využívané metodou Dobomed. Zdroj: Berdisheysky et al., 2016

Inzerce

Využití ortéz v léčbě poranění Achillovy šlachy (1. část) Porovnání chirurgické a konzervativní léčby a srovnání terapeutických plánů

Bc. Attila Vajo
NZZ Medicpro, Zoltána Fábryho 20, Veľké Kapušany

Abstrakt

Cíl: Cílem tohoto příspěvku je popis léčby poraněné Achillovy šlachy, diagnostiky, rehabilitace a rekonvalescence. Porovnání chirurgické a konzervativní léčby a srovnání terapeutických plánů při aplikaci ortéz AFO na jednotlivých klinikách.

Metodika: Studium odborných publikací, porovnání závěrů.

Klíčová slova: AFO, ortopedická protetika, ortotika, terapeutický plán.

Úvod

Poranění Achillovy šlachy je častým poraněním u rekreačních sportovců a patří mezi nejčastější poranění šlach člověka. Dostupné statistiky uvádějí, že počet případů s tímto zraněním se kontinuálně zvyšuje. Podle jedné z nich se za posledních deset let počet případů zvýšil z původních 2 až na 12 jedinců na 100.000 obyvatel. Jedná se o zranění, které významně ovlivňuje biomechaniku pohybu a chůze.

Historie

První věrohodná zmínka o léčení ruptur Achillovy šlachy pochází od Parého, 1575. [14, 19, 46] Ve svém díle Ambroise Paré, vynikající chirurg, který léčil i francouzské krále, popisuje úraz krále Charlese IX., který si přetrhl Achillovu šlachu při nasedání na koně. [46] V roce 1736 Jean Louis Petit začal jako první s léčbou pacientů s rupturou Achillovy šlachy v tzv. equinozní poloze nohy. [50]

Achillova šlacha

Achillova šlacha je nejsilnější šlachou lidského těla, která je denně značně namáhána. Postižení Achillovy šlachy jsou u rekreačních sportovců velmi častá, ale poměrně často se s nimi setkáváme i u nesportujících lidí. [19]

Smart et al, 1980; Chandnani a Bradley, 1994 uvádějí, že Achillova šlacha má relativně špatné prokrvení v úseku 2–6 cm nad jejím úponem na patní kosti a proto je náchylná k nadměrnému opotřebení, degeneraci a prasknutí zejména v tomto místě. [2]

Postižení v oblasti Achillovy šlachy

Rozdělujeme tři základní skupiny: záněty, kontuze a ruptury Achillovy šlachy. Uzavřené ruptury jsou nejčastěji důsledkem kontuze. [19]

Incidence výskytu ruptury Achillovy šlachy: Jandačka a kol. 2013 uvádí zvýšení počtu ruptur za posledních deset let z 2 na 12 na 100.000 obyvatel ČR . [27]

Prevence

Prevence tohoto zranění spočívá v kvalitním rozcvičení včetně protahování svalů, což je ostatně prevence všech svalových zranění a poškození šlach. [19] Správná obuv tzv. antistresová také patří mezi obecnou prevenci před poraněním měkkých struktur. Speciální prevencí poranění Achillovy šlachy je rozcvičení před samotným cvičením, například rychlá chůze. Je třeba se soustředit na svaly dolních končetin s důrazem na lýtkové svaly. Před samotným cvičením a po cvičení je potřebný strečink. [45]

Diagnostika ruptury Achillovy šlachy

Anamnestické údaje a klinické vyšetření, zaměřené zejména na nevýbavný reflex šlachy. Thompsonův test, RTG: měkký boční snímek s kontrolou Kargerova trojúhelníku (někdy bývá vytržen kostní úpon z kalkanea). USG přerušení kontinuity. MRI nebývá nutné. [51] Léčba ruptury může být konzervativní i chirurgická.

Porovnání chirurgické a konzervativní léčby

Fakulta zdravotních věd Univerzity v Kodani, Dánsko 2014 zveřejnila výsledky průzkumu porovnávání odborných publikací, zabývajících se léčbou ruptury Achillovy šlachy. Použili jen randomizované kontrolované studie přijaté v souladu s mezinárodními směrnicemi. Metodika hodnocení podle Furlan et al. 2009. Srovnání chirurgické a neinvazivní léčby zahrnovalo 577 pacientů. Hodnotily se reruptury, jiné komplikace, infekce, DVT hluboká žilní trombóza, svalová síla, tuhost šlachy a prodloužení šlachy, rozsah pohybu, návrat do práce a ke sportu, spokojenost pacientů, pocit bolesti a skóre ruptury Achillovy šlachy (ATRS). V závěru se uvádí, že dosud neexistuje shoda ohledně optimální léčby. Chirurgicky ošetření pacienti mají rychlejší rekovalescenci, avšak rozdíly mezi chirurgickou a nechirurgickou léčbou se zdají být subtilní a to může znamenat, že důležitější je spíše rehabilitace než skutečná primární léčba. [20]

Správné načasování mobilizace

Twaddle a Poon, 2007 uvádějí, že načasování mobilizace může být nejdůležitějším faktorem při optimalizaci výsledků léčby ruptury šlachy a že samotná operace nepředstavuje významný rozdíl ve výsledku léčby.

Weisskirchner, 2014 ve své publikaci uvádí tři způsoby mobilizace:

1. Controlled early motion – kontrolovaný včasný pohyb
2. Controlled early weight-bearing – kontrolované včasné zatížení
3. Controlled early motion and weight-bearing – kontrolovaný včasný pohyb i zatížení

Terapeutický program kontrolovaného včasného zatížení early weight-bearing se používá jako standardní léčba ve většině nemocnic ve Skandinávii, pravděpodobně pro dosažení nejlepších výsledků co se týče schopnosti postarat se sám o sebe a zlepšení kvality života. [50]

Společná pravidla chirurgické a konzervativní léčby

Pro konzervativní a pooperační léčbu společně platí, že nohu je potřeba nastavit do 20–30° plantární flexe s 3–4cm podpatkem, který bude postupně snižován na nulu. K tomuto účelu slouží ortézy s nastavitelným patním klínem. Současně je nutno vyrovnat rozdíl ve funkční délce na opačné dolní končetině. [5]

Table 1

Treatment Protocols for Nonoperative and Operative Treatment

Weeks	Nonoperative Group	Operative Group
1-2	30° plantarflexion	30° plantarflexion
3-4	15° plantarflexion	15° plantarflexion
5-6	Plantigrade	Plantigrade
7-8	10° dorsiflexion	10° dorsiflexion

Obr. 1: Léčebné protokoly

Indikace ortopedicko-protetické pomůcky

Obecně by mělo platit:

- ortopedicko-protetická pomůcka má více přinášet než omezovat,
- základním pravidlem je, že jak indikace, tak vlastní zhotovení by se měly řídit zásadou: „Jen tolik, kolik je nezbytně nutné a jen tak málo, jak je to jen možné“,
- v popředí naší pozornosti je klient a účel pomůcky, nikoliv pomůcka sama,
- indikace a detailní předpis ortopedicko-protetické pomůcky vyžaduje v zásadě více zkušeností než její samotné zhotovení. [18]

Ortézy pro doléčení ruptury Achillovy šlachy

Nejdůležitějším prvkem konzervativní i pooperační imobilizace je ortéza, která fixuje nohu v plantární flexi. Ortéza obsahuje výškově nastavitelné patní klíny pro postupné snižování flexe nohy. Používá

se speciální obuv nebo nastavitelná ortéza se 4cm patou a s korekcí délky končetiny na druhé straně. Používá se 24 hodin, je nutná ochranná podložka postele proti znečištění. Během vyzutí ortézy nebo sprchování musí být požadovaný úhel v hlezně zachován. [6]

Obr. 2: Ortéza typu VACOcast pro/Achilles

Výhody a nevýhody ortéz AFO pro funkční rehabilitaci

Metz et al., 2008 za nevýhody ortotické terapie uvádí plísňové infekce, puchýře a otlaky. Jackson et al., 2013 ale neměli stejné zkušenosti a uvádějí význam edukace pacientů o správném používání ortézy. V závěru uvádějí, že výsledky operované a neoperované skupiny jsou téměř srovnatelné, vyzdvihují význam včasné mobilizace. [25]

Studium využití ortéz FO pro funkční rehabilitaci

Aplikované ortotické vybavení u běžců s postižením Achillovy šlachy zkoumal Sinclair et al., 2014. V závěru výzkumu uvádí, že použití tlumicích ortopedických vložek (foot orthoses Sorbothane Shock stopper – Sorbo Pro) významně snížily zatížení šlachy, i když mechanismus jejich působení není ještě dostatečně znám. Zvažuje se i jejich aplikace v rámci prevence při diagnóze Achillovy tendinopatie. [42]

Obr. 3: Tlumící ortopedické vložky Sorbothane Sorbo Pro

Princip fungování ortéz AFO na fixaci nohy

Predpokládá se, že čtenáři dostatečně znají typy a principy fungování AFO u léčby poranění Achillovy šlachy, proto je v tomto příspěvku nebudu podrobněji popisovat.

Načasování mobilizace

Weisskirchner, 2014 se odvolává na publikaci Twaddle a Poon, 2007 kde se uvádí, že načasování mobilizace může být nejdůležitějším faktorem při optimalizaci výsledků léčby ruptury a že samotná operace nepředstavuje významný rozdíl ve výsledku léčby. [50]

V rámci rehabilitačních metod je doporučen terapeutický program zaměřený na excentrické cvičení – Alfredon a Lorentzon, 2000; Ohberg a Alfredson, 2004; Herrington a Mc Culloch, 2007. [2]

Nejdůležitější parametr pro posouzení úspěšnosti léčby

Z pohledu pacienta je nejdůležitější, aby se po vyléčení úrazu mohl věnovat fyzickým aktivitám v takovém rozsahu jako před úrazem, úvadí Costa et al. 2006. Proto je nejdůležitějším parametrem pro posouzení úspěšnosti léčby parametr kvality a kvantity výkonů po návratu pacienta k běžným aktivitám. [50]

Ortotická terapie – porovnání doby fixace nohy po ruptuře Achillovy šlachy

Porovnané publikacie: Jandačka D. 2013; Krüger-Franke M. 1995; Maffuli N. 1999; Wendsche P. 2015; Dungl P. 2005; Vojtaššák J. 2000; Weisskirchner B.K. 2016

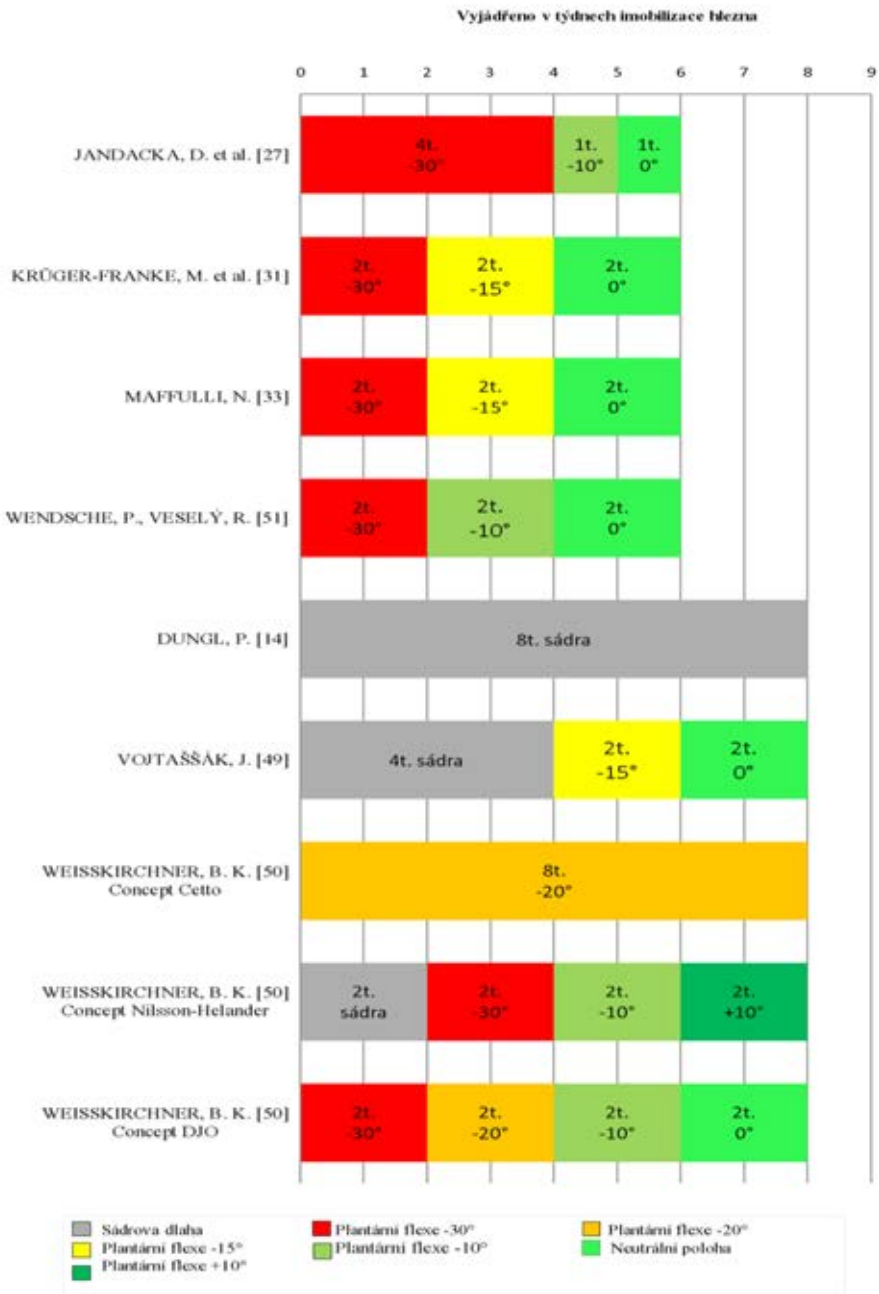

Obr. 4: Porovnání doby fixace po ošetření ruptury Achillovy šlachy

Diskuze a závěry

O úspěšnosti léčby rozhoduje období rehabilitace a rehabilitačních procedur. Důležitý význam se připisuje excentrickým cvičením, jakož i metodě kontrolované včasné aplikace metody early weight-bearing.

Druh fixace u pooperační nebo konzervativní léčby (sádra, obuv, ortéza) neovlivňuje celkový výsledek léčby. Úloha fixace spočívá v dosažení jistoty správného polohování nohy a v prevenci dalšího poranění Achillovy šlachy.

Po primárním ošetření poranění šlachy musí být fixace 24 hodin denně při postavení nohy v plantární flexi nejprve okolo 30 stupňů. Tento úhel má být podle terapeutického plánu postupně snižovaný až do neutrální polohy 0 stupňů.

Terapeutické programy ortotické terapie se orientačně shodují v časových intervalech postupného snižování uhlu plantární flexe nohy i v celkové době fixace.

Doporučení

Doposud neexistuje shoda na příčinách nárůstu počtu ruptur. Možná by bylo třeba okruh pátrání rozšířit o faktory příčin s cílem najít korelaci mezi charakteristickými znaky posledních dekád (životospráva?) a zvyšováním počtu ruptur.

Seznam literatury:

2. ATKINS, E., KERR, J., GOODLAD, E. Musculoskeletal Medicine. 4. vyd. Edinburg: ELSEVIER, 2016. ISBN 978-0-7020-5736-6.
5. BAUMGARTNER, R., GREITEMANN, B. Die orthopädie – technische Versorgung des Fußes. 3. vyd. Stuttgart: Thieme, 2001. ISBN 3-13-486603-X.
6. BAUMGARTNER, R., GREITEMANN, B. Grundkurs Technische Orthopädie. 1. vyd. Stuttgart: Thieme, 2002. ISBN 3-13-125071-2.
14. DUNGL, P. Ortopedie a traumatologie nohy. 1. vyd. Praha: Avicenum, 1989.
18. HADRABA, I. Ortopedická protetika – II. část. 1. vyd. Praha: Karolinum, 2006. ISBN 80-246-1296-8.
19. HNÁTOVÁ, I., PAVLŮ, D. Rehabilitace pacienta s rupturou Achillovy šlachy. Rehabilitácia, 2011, roč. 48, č. 2, s. 67-77. ISSN 0375-0922.
20. HOLM, C., KAJER, M., ELIASSON, P. Achilles tendon rupture – treatment and complications: A systematic review. Scandinavian Journal of Medicine & Science in Sports, 2015, roč. 25, č. 1, s 1-10.
25. JACKSON, G., SINCLAIR, F. V., MCLAUGHLIN, CH., BARRIE, J. Outcomes of Functional Weight-bearing Rehabilitation of Achilles Tendon Ruptures [online], c2013, [cit.2016-06-16]. Dostupné z: http://www.healio.com/orthopedics/journals/ortho/2013-8-36-8/%7B832da6a7-3f31-4871-b0d5-5eab0325731b%7D/outcomes-of-functional-weight-bearing-rehabilitation-of-achilles-tendon-ruptures
27. JANDACKA, D.,ZAHRADNIK, D.,FOLDYNA, K., HAMILL, J. Running biomechanics in a long-term monitored recreational athlete with a history of Achilles tendon rupture. [online]. c2013, [cit. 2016-06-16] Dostupné z: Jandacka, D., et al. BMJ Case Reports Published online: doi:10.1136/bcr-2012-007370.
42. SINCLAIR, J., ISHERWOOD, J., TAYLOR, P. J. Effects of foot orthoses on Achilles tendon load in recreational runners. [online]. c2014, [cit. 2016-06-06] Dostupné z: journal homepage: www.elsevier.com/locate/clinbiomech
45. ŠLAPÁKOVÁ, M. Poranění Achyllovy šlachy. Praha, 2010. 29 s. Bakalářska práce na UK FTVS. Vedoucí bakalářske práce Mgr. Hana Dušková
46. THOMSEN, A. Langzeitergebnisse nach operative Behandlung der subkutanen Achillessehnenruptur. Hamburg, 2002.Dissertation zur Erlangung des Grades eines Doktors der Medizin.Angenommen von dem Fachbereich Medizin der Universität Hamburg. Direktor Prof. Dr. med. Johannes M. Rueger.
50. WEISSKIRCHNER, B. K. Achilles tendon rupture; Assessment of nonoperative treatment. [online]. c2014, [cit. 2016-06-16]. Dostupné z: http://www.danmedj.dk/portal/pls/portal/!PORTAL.wwpob_page.show?_docname=10547073.PDF
51. WENDSCHE, P., VESELÝ, R. Traumatologie. 1. vyd. Praha: Galéna, 2015. ISBN 978-80-7492-211-4.

Tato publikace obsahuje vybrané kapitoly bakalářské práce Využití ortéz v léčbě poranění Achillovy šlachy https://is.cuni.cz/webapps/zzp/download/130192126, a proto je pořadí číslování autorů zachované podle původní publikce.

Seznam obrázků:

1. Léčebné protokoly. Zdroj: http://m2.wyanokecdn.com/622a208eb1b480dc8ed1d81fdea1b34d.jpg
2. Ortéza typu VACOcast pro/Achilles. Zdroj: http://www.vacocast.com/vacoped/
3. Tlumící ortopedické vložky Sorbothane Sorbo Pro. Zdroj: http://www.sorbothane.co.uk/products/sorbo-pro

DZO
člen REC Group

Výroba individuální ortopedické obuvi
tel: +420 577 243 077

www.dzo.cz

M.A. Ortopedická Protetika s.r.o.
Uherské Hradiště

Výroba, aplikace a opravy ortopedicko-protetických pomůcek

- Protézy horních a dolních končetin
- Končetinové ortézy
- Trupové ortézy
- Ortopedické vložky dle 2D skeneru
- Ortopedická obuv šitá na míru
- Dětská ortopedická obuv
- Diabetická obuv a péče o diabetickou nohu
- Bionický program
- Skenování pomocí 3D technologie
- CAD CAM systém technologií
- Poradenská a odborná činnost v oboru ortopedická protetika

Tel./Fax: 572 529 221 | Mobil: 603 259 302
E-mail: ales.miklica@tiscali.cz

www.maprotetika.cz

M.A. Ortopedická Protetika s.r.o.
Uherské Hradiště

VUP MEDICAL

Ochranný pahýlový návlek **PRONA KLIMATEX** se používá na doporučení ošetřujícího lékaře. Navléká se na končetinu zcela zhojenou po operačním zákroku.

Při použití **zmírňuje nepříznivé vnější vlivy**, kterým je končetina vystavena a **zamezuje přímému kontaktu pahýlu amputované končetiny s objímkou protézy**.

Tento produkt je k dispozici ve variantě **Light** (letní provedení) a variantě **Termo** (pro zimní měsíce).

Pahýlový návlek **PRONA KOMFORT** je dalším druhem pahýlových návleků, které VUP Medical, a. s. vyrábí. Tyto návleky mají **materiál „froté“, skvělé funkční vlastnosti**, zajišťují **komfort** a **pohodlí**. Kromě těchto vlastností je přidaným stříbrným vláknem zajištěn i **antibakteriální účinek**.

Návlek PRONA KOMFORT má také **několik variant**, a těmi jsou **návlek bércový** a **stehenní**, a navíc je vyráběn **s kroužkem** nebo **bez kroužku**. Všechny varianty nabízíme v **několika velikostech**, tak aby si mohli vybrat všichni pacienti podle svých velikostí.

VĚDĚLI JSTE, ŽE MÁTE NÁROK NA 8 KS NÁVLEKU ROČNĚ, KTERÉ HRADÍ VAŠE POJIŠŤOVNA?

Poukaz na tento výrobek může být vystaven obvodním lékařem nebo ortopedem a můžete si jej objednat v nejbližší lékárně či zdravotnických potřebách.

since 1949

VUP Medical, a.s.
Šujanovo nám. 3
602 00 Brno
Česká republika

+420 543 160 444
sales@vup.cz

www.vup.cz

Plzeň bude mít první absolventy bakalářského studijního oboru Ortotik-protetik

Mgr. Rita Firýtová, vedoucí učitel ročníku oboru Ortotik-protetik [1)]
Ing. Pavel Černý, PhD., garant oboru Ortotik-protetik [2)]
Katedra rehabilitačních oborů Fakulty zdravotnických oborů ZČU v Plzni, Husova 664/11, Plzeň [1)]
Ortotika, s.r.o., V Úvalu 84/1, Praha 5, Motol [2)]

Obr. 1

V září roku 2015 poprvé otevřela Fakulta zdravotnických studií Západočeské univerzity v Plzni prezenční formu tříletého bakalářského studijního oboru Ortotik-protetik se základním cílem vychovat kvalifikovaného nelékařského zdravotnického pracovníka v oboru Ortotik-protetik podle Zákona č. 96/2004 Sb., který definuje nelékařská zdravotnická povolání ve zdravotnictví.

Ke studiu nastoupilo 19 studentů, z nichž 2 studium přerušili. Během tří let byla výuka ortotiky-protetiky zaměřena na diagnostiku poruch funkce pohybového aparátu a jejich kompenzaci vhodnou pomůckou, od vyšetření přes indikaci, výrobu, edukaci až k údržbě. Důraz byl kladen zejména na praktickou výuku v oboru, které bylo věnováno 1578 hodin z celkových 2973. Z toho 1317 hodin byla praktická cvičení a praxe, která probíhala ve firmách Otto Bock ČR s.r.o. a Protetika Plzeň s.r.o., což pro dané firmy nebylo vůbec jednoduché a patří jim proto velké poděkování nejen fakulty, ale hlavně studentů. V rámci souvislých odborných praxí s dotací 560 hodin za studium si mohli studenti vybrat ortoticko-protetické pracoviště v celé ČR.

Velký počet praktických hodin studenti zúročili v pátek 27. 4. 2018, kdy během praktické závěrečné zkoušky předvedli své dovednosti. Hodnocena byla příprava pomůcky (výběr vhodného typu pomůcky, komplexní technologický postup, měrné podklady), vlastní výroba (vhodná technologie, materiál, čistota provedení, použitelnost výrobku, samostatnost práce a komplexní zručnost) a komunikace a slovní projev (prezentace výrobku, terminologie). V této zkoušce uspělo všech 17 studentů.

V červnu studenty ještě čekají státní závěrečné zkoušky z ortotiky, z protetiky, z klinických oborů a obhajoba bakalářské práce. Dle podaných výkonů u praktické zkoušky ale pevně věříme, že většina z nich rozšíří řady ortotiků-protetiků. A zejména, že zůstanou i po absolvování v oboru.

Od září 2018 se bude otvírat podruhé první ročník studia, opět v prezenční formě.

Obr. 2

Obr. 3

Seznam obrázků:

1. Písemná příprava pro praktickou zkoušku. Zdroj: Milan Ďuriš
2. Praktická zkouška. Zdroj: Milan Ďuriš
3. Praktická zkouška. Zdroj: Milan Ďuriš

Inzerce

ortotika

INDIVIDUÁLNÍ ORTOPEDICKÉ POMŮCKY

Trupové ortézy pro léčení deformit páteře, stabilizační, podpůrné a speciální trupové ortézy a límce.

Korekční a polohovací končetinové ortézy: varozita, PEQV, nestabilita, peroneální dlahy, zápěstí, prsty, ortopedické vložky.

FN Motol: V Úvalu 84, Praha / **602 340 900**, **602 334 114**
FN Brno: Obilní trh 11, Brno / **722 729 735**

www.ortotika.cz

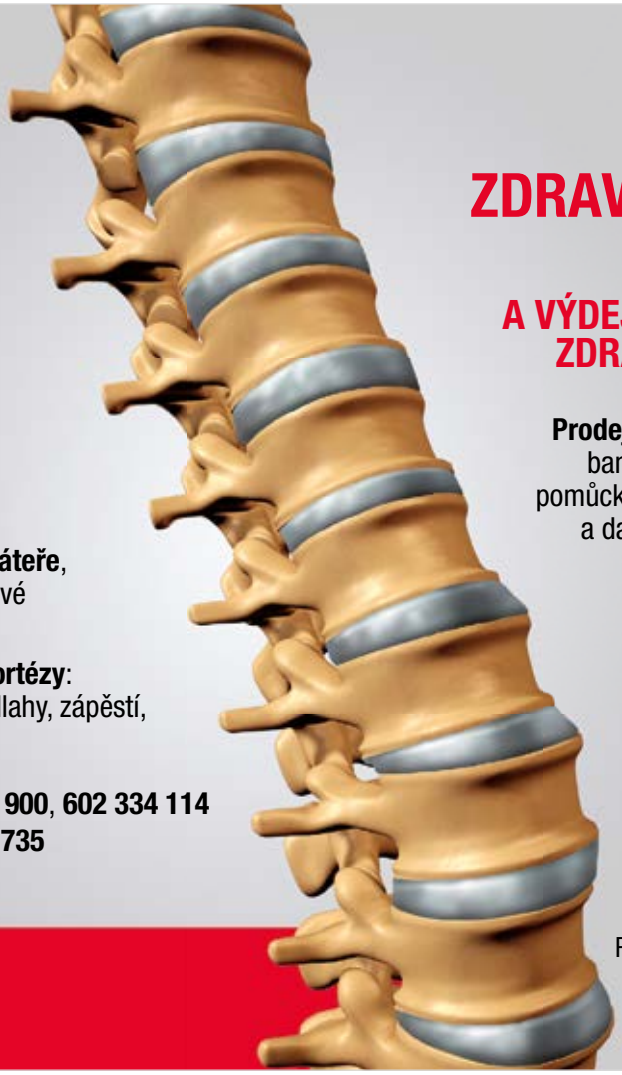

PRODEJNY ZDRAVOTNICKÝCH POTŘEB
A VÝDEJNY PROSTŘEDKŮ ZDRAVOTNÍ TECHNIKY

Prodej zdravotní obuvi, ortézy, bandáže, ortopedické vložky, pomůcky pro nohu, inkontinence, a další zdravotnický materiál.

Eliášova 31, Praha 6
tel. **233 342 275**

Masarykovo nám. 34, Brandýs n/L.
tel. **326 907 130**

Sídlo, kancelář:
Radlická 37, 150 00 Praha 5
tel./fax.: 283 840 403

Pohled do historie prim. MUDr. Karel Čížek (*1948)

Bc. Pavel Mašát
Centrum technické ortopedie, s. r. o., Riegrova 3, České Budějovice

Primář Karel Čížek se narodil koncem první poloviny minulého století v jižních Čechách ve městě České Budějovice. Ve městě známém pro jeho čtvercové náměstí a pivo Budvar působí celý svůj život, s výjimkou časů strávených vysokoškolským studiem a povinnou vojenskou službou. Převážnou část profesní kariéry zasvětil oboru ortopedické protetiky, kterému se dodnes aktivně věnuje.

Karel Čížek po splnění povinné, tehdy devítileté základní školní docházky nastoupil na Jirsíkovo gymnázium v Českých Budějovicích, kde po třech letech úspěšně odmaturoval. Přestože se celé mládí intenzivně zajímal o přírodní vědy, jeho další kroky směřovaly na Lékařskou fakultu do Plzně, spadající pod Karlovu univerzitu v Praze. Pro medicínu se tehdy rozhodl především proto, že se jako vědní disciplína velice rychle rozvíjela, a poskytovala tak velké množství uplatnění.

Průběh studia na vysoké škole byl specifický povinností vykonávat základní vojenskou službu, která částečně probíhala již během studia na katedře vojenských studií, a následným jednoměsíčním vojenským soustředěním. Přesto i jako čerstvý absolvent vysoké školy musel, byť „pouze“ na jeden rok, nastoupit povinnou základní vojenskou službu. Nakonec i zde působil jako vojenský lékař a zakončil ji jako major zdravotní služby v záloze.

Po úspěšném absolvování vysoké školy a vojenské služby se dostal na ortopedické oddělení nemocnice v Českých Budějovicích. Během svého ortopedického působení byl zvolen jako vhodný kandidát na post kádrové rezervy pro primáře protetického oddělení. Začal proto pravidelně docházet na tehdejší krajské oddělení ortopedické protetiky. Pozici zastupujícího primáře tohoto oddělení nakonec nečekaně převzal v roce 1980 po odchodu tehdejšího primáře do penze. Když po pěti letech úspěšně dokončil atestaci z ortopedické protetiky, stal se oficiálním primářem krajského oddělení. V jeho čele působil až do 90. let, tedy do doby, kdy bylo státní protetické oddělení privatizováno. V té době byla protetika převedena do soukromého sektoru a primář Čížek se stal spoluvlastníkem nově vzniklého zařízení s názvem Centrum technické ortopedie s.r.o. Na tomto oddělení začal působit i jako primář a zastává tento post i v současnosti.

Během své dlouholeté kariéry primáře ortopedicko-protetického oddělení byl jeho pracovní náplní především výkon amputací. Podle svých slov nemá na svém kontě jejich oslnivý počet, jejich náročnost ovšem zaslouží jen slova uznání. Mezi svými nejtěžšími případy uvádí stehenní amputaci tak vysokou, že musel hlídat dělení stehenní arterie v tříslе. Primář Čížek vykonával převážně amputace, které byly pro kolegy obtížné nebo komplikované. Například jako jeden z mála prováděl ve své době exartikulace v kolenním kloubu a snažil se jejich výhody šířit mezi odbornou veřejnost, ačkoli je amputační schémata v té době označovala jako nevhodné pro protézování. V dnešní době už víme, že pokud máme

na výběr mezi transfemorální amputací a exartikulací v kolenním kloubu, volíme raději exartikulaci. Výhody nášlapného pahýlu v kombinaci se zachováním celkových délek jednotlivých svalových skupin poskytují pacientovi oproti transfemorální amputaci nezměrný počet výhod , přesto jsou ale i dnes pro svou komplikovanost provedení v množství bércových a stehenních amputací vzácností.

Zásluhou svých dlouholetých zkušeností může nabídnout primář Čížek zajímavý pohled na současnou situaci ve zdravotnictví a především v ortopedické protetice. Například z minulých let se mu zamlouval nápad se zavedením lůžkových částí při protetickém oddělení. Tento systém protetické péče vnímá primář Čížek jako nejlepší pro úspěšnou integraci člověka po amputaci končetiny zpět do společnosti. Jak rád často říká, člověk po amputaci končetiny není amputovaný pouze na těle, ale také na duši, a je zapotřebí komplexní péče, aby byl proces začlenění zpět do společnosti úspěšný. Bohužel tato oddělení byla většinou z ekonomických důvodů zavřena a dnes je na území České republiky pouze jedno takové zařízení. V současném systému se zamýšlí nad problematikou předepisování a následného schvalování nových pomůcek, který považuje za byrokratický a hypertrofický. Zde primář trefně uzavírá toto téma svým obvyklým humorem: „Je zle, ale mohlo by to být i horší.“ Mě osobně při rozhovoru s panem primářem zaujala odpověď na jeho pohled ohledně nových technologií v protetice – za jednu ze zlomových považuje zjednodušení protézování bércových amputací pomocí technologie linerů.

Kromě chirurgických zákroků a neocenitelných dlouholetých zkušeností v ortopedické protetice je nejdůležitějším počinem primáře Čížka v současné době jeho samotné působení v oboru a předávání zkušeností mladým protetikům. Sám považuje za velmi důležité stále narůstající vzdělání v oboru a celkový posun protetiky od „výrobního závodu“ ke zdravotnickému oboru. Přesně pro tento posun potřebuje ortopedická protetika odborníky, jako byl docent Hadraba nebo právě primář Čížek.

Inzerce

Centrum Technické Ortopedie

ORTOPEDICKO - PROTETICKÉ POMŮCKY
VÝROBA, SERVIS A PRODEJ

- protézy dolních a horních končetin
- končetinové a trupové ortézy
- léčebné a sportovní bandáže
- ortopedická, dětská a dia obuv
- ortopedické vložky
- ortopedické úpravy obuvi
- kompenzační pomůcky

PROVOZNÍ DOBA

Po 7:00 – 15:00
Út 7:00 – 15:00
St 7:00 – 16:00
Čt 7:00 – 15:00
Pá 7:00 – 14:00

Smluvní partner zdravotních pojišťoven

Centrum technické ortopedie s.r.o.
Riegrova 3 (Mariánské náměstí), 370 01 České Budějovice
Tel.: 387 311 727, Mobil: 602 437 527, E-mail: info@technickaortopedie.cz, www.technickaortopedie.cz

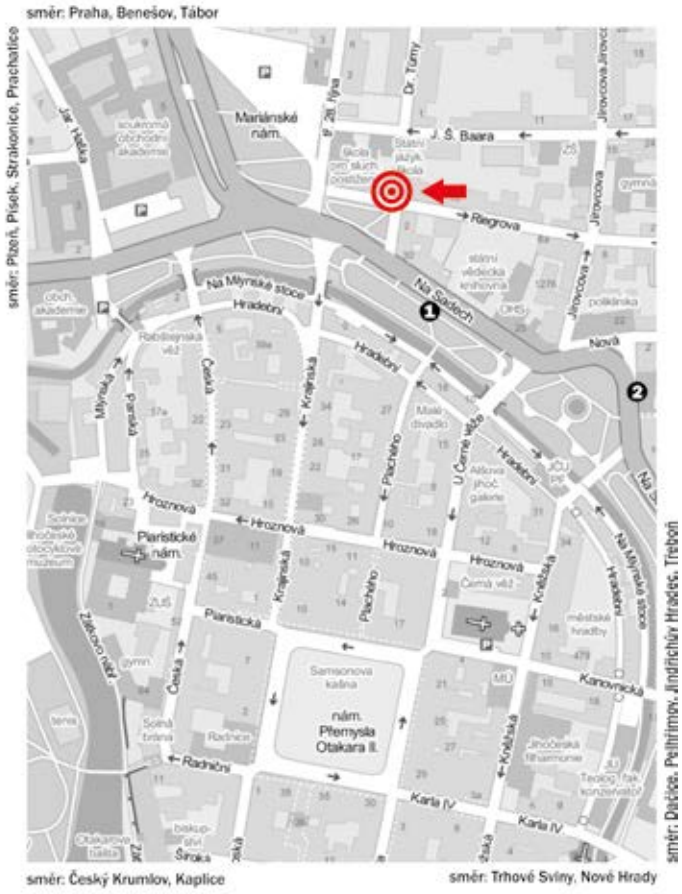

❶❷ Zastávka Poliklinika sever: trolejbus č. 1, 2, 3, 9, autobus č. 4, 6, 11, 14, 21

www.technickaortopedie.cz

Kontu Bariéry je 25 let

Božena Jirků
Konto Bariéry, Melantrichova 5, Praha

Letos si připomínáme dvacet pět let činnosti Konta Bariéry. Unikátního projektu, u jehož začátku jsem měla tu čest stát spolu s jeho dalšími zakladateli – legendárním profesorem, dětským psychologem Zdeňkem Matějčkem, jeho žákem Jarouškem Šturmou, s Jiřinou Šiklovou, Honzou Kačerem a dalšími. Řada z nich je členy Rady Konta Bariéry doposud.

Když jsme se letos v nadaci chystali na malé oslavy a připomínali si milníky, po kterých projekt šel, samotnou mě to překvapilo. Byli jsme u všeho důležitého, co se na poli charity v této zemi dělo. A chceme, aby to tak zůstalo. Získali jsme a udrželi celých pětadvacet let 40.000 stálých dárců, kteří podporují Konto Bariéry pravidelnou měsíční částkou. Je to obrovská síla finanční, ale také důvěra, kterou nesmíme zklamat. A nemyslete si, že dárci jsou pasivními podporovateli. Jsou vnímaví, zajímá je, co Konto Bariéry dělá. Důkazů mám po ruce opravdu hodně. Česká televize například zveřejní na obrazovce příběh Honzíka a naši iniciativu, sbírku na bionické ruce pro něj. A co se stane – spustí to smršť darů od našich stálých dárců, ale i od neznámých lidí anebo naopak od hodně známých osobností. Za týden je částka na bionickou ruku sesbírána dvakrát.

Těší mě, že nám dárci naslouchají a že nám věří – a to už od roku 1992, kdy odstartoval náš první charitativní projekt v porevolučním období – Konto Míša. Jsem si jistá, že tato sbírka a Míšův příběh utkvěl v mysli každého z nás. Z výtěžku sbírky byl zakoupen Leksellův gama nůž, na kterém pražští lékaři dodnes provedli přes 18.500 operací. Tehdy 10letý Míša podstoupil nelehký zákrok, a přestože dnes není úplně zdráv, může se věnovat svému oblíbenému modelářství.

Na následujících řádcích se můžete seznámit s jedním ze silných příběhů z poslední doby. Krásné poděkování nám poslala maminka Jonáše, mladého nadějného plavce, který se narodil bez pravé ruky. Jonáš je již třetím klukem, kterému jsme v tomto roce předali „chytrou ruku“, a jak je z dopisu cítit, doslova mu přirostla nejen k srdci.

Každodenní práce v nadaci mi přináší důkazy, že toto téma nezevšednělo a že nám dárci naslouchají i po pětadvaceti letech. Pokud mezi nimi ještě nejste, přidejte se k nám třeba právě teď. Děkuji!

Božena Jirků

A jak to bylo dál

Když se zamyslím nad Jonášovým životem, myslím, že by mohl být do budoucna velmi prospěšný této společnosti. Zatím se snažil zvládat dle svých možností snad vše, co se zvládnout dá. Zapnout zip, zavázat si tkaničky u bot a jiné a jiné činnosti, které se nám dvourukým zdají tak samozřejmé. Ale pokud jde člověk do hloubky a vžije se do jeho situace, je to až neuvěřitelné. Musím konstatovat, že jsem se sama opakovaně pokoušela fungovat jednou rukou a vím stoprocentně, že bych to nezvládla. Jonáš sám říká, že narodit se s handicapem je mnohem snazší, než k němu přijít v průběhu života. I když nepodléhá svému osudu, jsou věci, které k životu potřebuje jako každý jiný člověk, ale nejsou pro něj zatím možné. Paradoxní je, že zřejmě pro něj do budoucna bude mnohem menší problém řídit auto než bezpečně zvládnout věci běžné denní potřeby.

Jonášův životní příběh se ale začal obracet v dobré. Díky šanci na nový život, díky úžasnému člověku, který byl na počátku toho všeho a díky kterému je nyní vše jinak – panu Janu Malešovi, díky Kontu Bariéry a paní ředitelce Boženě Jirků, díky Nikol Štíbrové a sociálním sítím a hlavně díky lidskosti a empatii mnoha skvělých lidí se Jonášovi začíná život obracet v naprosto běžný. Nevěřila jsem, kolik je v této zemi úžasných lidí, kterým není lhostejné, jak žijí lidé v jejich okolí, i když jsou vlastně úplně neznámí. Od založení sbírky pro Jonáše v prosinci 2017 jsem s nadšením sledovala, jak se mému synovi plní sen zvaný normální život. Na transparentním účtu Konta Bariéry jsem doslova hltala vzkazy od lidí, kteří Jonášovi přáli úžasné věci, krásný život, sportovní úspěchy, vše nejlepší… Byli to lidé, kterým nebyl jeho osud lhostejný, lidé, kteří chtěli být součástí počínajícího lepšího a hodnotnějšího Jonášova života. Protože když se něco povede, jak již bylo někdy řečeno, „jedna ruka netleská“. Byli to lidé, bez kterých by toto vše nemělo smysl a nikdy by se nic tak skvělého nepodařilo.

Za 3 měsíce na den přesně od počátku tohoto příběhu, 3. března 2018, nastal den D. Na českobudějovické ortopedické protetice se Jonášovi splnil sen – dostal svou pravou ruku. Neuvěřitelně krásný okamžik. Přála bych každému pocítit ten ohromný nával emocí, které se mnou zacloumaly, když jsem poprvé uviděla svého syna pohnout prsty ruky, kterou nikdy neměl. Při předání bionické protézy Jonáš velmi bedlivě poslouchal svého protetika pana Maleše, který mu vše velmi trpělivě a důsledně vysvětloval. Jonáš sám nedával city příliš najevo, ale i přesto měl slzy v očích a sevřené srdce náporem těchto velmi emotivních zážitků a pocitu štěstí. Myslím, že vše šlo dle očekávání velmi dobře. Jonáš se bravurně opřel do pochopení ovládání bionické protézy a nejraději by dnes podal ruku každému, koho potká. Cit stisku už má zvládnutý. Pravda je, že postupem doby přišly i méně radostné chvíle, kdy vše nešlo dle jeho představ. Ergoterapie, nácviky úchopů a pohybů prstů a dlaně mu dávaly zabrat, někdy možná malá beznaděj, únava. Minimálně i nastalá skutečnost, že dvě ruce jsou dvě ruce a je třeba je ovládat, jej taky někdy trochu pozlobila. Ale i tyto malé překážky a chmury vždy velmi brzy překonal a opřel se do všeho znovu a s ještě větší vervou, tak jak to koneckonců dělá celý život. Díky úžasným lidem, kteří se kolem Jonáše pohybují, pomáhají mu vše zvládnout, pomáhají mu překonat překážky, najít cestu, vysvětlují tisíce otázek a hlavně mu věří, je vše mnohem snadnější a zvládnutelnější. Ještě jej čeká dlouhá cesta, ale on ji zvládne, protože chce.

Jak to vidí Jonáš – jeho autentický text:

Potom, co jsem dostal protézu, jsem byl velmi šťastný a věděl jsem, že je přede mnou ještě dlouhá cesta. Musím se toho ještě hodně naučit, ale to chce čas. Všechny činnosti jsou najednou o mnoho jednodušší. Čím víc se něco učím udělat, tím je to větší sranda. Víc a víc si uvědomuji rozdíly mezi tím, jak jsem dělal některé věci dříve jinak s jednou rukou než teď oběma. Chci se naučit činnosti, které mohu dělat protézou bez pomoci zdravé ruky. Chci využít veškerý potenciál protézy a to co nejdříve, protože se tak stanu dříve samostatným člověkem, a až vyrostu, pomůže mi to uspět v normálním životě.

Všem Vám, kteří jste jakkoliv přispěli k tomu, aby Jonáš mohl prožít co nejkvalitnější a nejnormálnější život, se klaním a neskonale Vám za vše děkuji.

Všichni, kdo milujete, chápete.

Alena Pavlíková Kešnarová – matka, v Jindřichově Hradci, 3. 5. 2018

Seznam obrázků:

1. Ředitelka Konta Bariéry paní Božena Jirků. Zdroj: Konto Bariéry
2. Jonáš Kešnar. Zdroj: Alena Pavlíková Kešnarová

Inzerce

ORTOPEDICKÁ PROTETIKA s.r.o. Liberec
Generála Svobody 93/24, Liberec
Telefon : +420 485 106 644
Mobil: +420 603 505 494
ortoprotet@volny.cz
www.ortoprotet-lbc.cz

DynaTrek

Ohebné chodidlo pro všechny terény

- Chodidlo s dynamickou odezvou
- Inverze/Everze přední části chodidla : všechny terény
- Hladký odval bez otřesu
- Nastavitelná tuhost paty
- Maximální hmotnost pacienta : 150 Kg
- Odolný vůči sladké, slané a chlorované vodě
- Dodávaný s polyuretanovým kosmetickým krytem

WWW.PROTEOR.COM

H.T.C

Nové výrobky

Harmony P4 | 4R180

- Nová verze osvědčené podtlakové pumpy pro bércová vybavení
- Rychlejší: nová technologie dvojčinného zdvihu
- Kratší a lehčí: Harmony P4 je nyní součástí pahýlového lůžka
- Není již zapotřebí externí hadička
- Stupeň aktivity: SA 2–4

ottobock.

Výrobce: Ottobock SE & Co. KGaA, Německo
Dodavatel: Otto Bock ČR s.r.o., Otto Bock Slovakia s.r.o.

WalkOn Reaction Junior | 28U25

- Karbonový prepreg – vysoce dynamické vlastnosti
- Podporuje zvedání a dynamický odval chodidla
- Možnost kombinace s přídavnou dynamickou bércovou ortézou (DAFO)
- DMO, ochablé dorzální flexory, hemiparéza, diparéza

ottobock.

Výrobce: Ottobock SE & Co. KGaA, Německo
Dodavatel: Otto Bock ČR s.r.o., Otto Bock Slovakia s.r.o.

Flexibilní hlezenní klouby X-ible| 17AF10

- Efektivní výroba termoplastických ortéz
- Pro volný pohyb, nebo podporu dorzální flexe
- Nízká hmotnost, plochý desig
- Různé tvary a tuhosti pro individuální přizpůsobení

ottobock.

Výrobce: Ottobock SE & Co. KGaA, Německo
Dodavatel: Otto Bock ČR s.r.o., Otto Bock Slovakia s.r.o.

ALPS ECO Liner

ALPS ECO Liner má novou distální konstrukci s redukovaným protažením, která umožňuje kontrolu distální distrakce. Dostupný s distálním nebo bez distálního zakončení a ALPS HD gelem, který poskytuje aktivním pacientům vynikající stupeň kontroly.

Výrobce: ALPS South, USA
Dodavatel: ALPS South Europe s.r.o., Plzeň

AP Tapered liner

AP Tapered liner se postupně zužuje zpředu dozadu, což garantuje amputovaným pacientům lepší komfort. Liner je dostupný ve verzi s a bez distálního adaptéru. Díky této kombinaci je redukováno tvoření záhybů v oblasti pod kolenem.

Výrobce: ALPS South, USA
Dodavatel: ALPS South Europe s.r.o., Plzeň

ALPS SFX

Nákolenka firmy ALPS poskytuje maximální komfort díky gelu s vysokou hustotou (HD Gel). Nákolenka SFX má 30stupňový ohyb, který usnadňuje ohýbání kolena a zabraňuje shlukování látky za kolenem.

Výrobce: ALPS South, USA
Dodavatel: ALPS South Europe s.r.o., Plzeň

Jednoosý hydraulický kolenní kloub – 1P130 / 1P130-KD

- Stupeň aktivity 3–4
- S hydraulickým brzděním při stojné fázi a 4 rozdílnými nastaveními
- S posilovačem extenze a zamykacím systémem do flexe
- Maximální flexe 120
- Maximální nosnost do 150 kg
- Distální trubkový adaptér ⌀34 mm
- Doporučená chodidla: 1A400-DynaC, 1A500-DynaStar, 1A600-DynaTrek

H.T.C

Výrobce: PROTEOR, Francie
Dodavatel: H.T.C, s.r.o, Ostrava

Dynamické chodidlo DynaCity – 1A510

- Stupeň aktivity 2
- Koncepce tří karbonových lamel umožňuje velkou adaptabilitu na nakloněném terénu a reprodukci přirozeného inverzního / eversionního pohybu.
- Horní karbonová lamela dávající chodidlu schopnost uchovávat a znovu vydávat energii.
- Spodní karbonová lamela zajišťující plynulý odval.
- Střední karbonová lamela umožňuje lepší stabilitu.
- Maximální nosnost 125 kg

H.T.C

Výrobce: PROTEOR, Francie
Dodavatel: H.T.C, s.r.o, Ostrava

Geriatrické chodidlo – 1A200

- Doporučeno geriatrickým pacientům
- Nízká aktivita 1–2
- Jeho pružnost dodává lepší komfort a snižuje napětí v pahýlovém lůžku
- Velmi lehký díky struktuře z EVA materiálu
- Snadný odval a lehký přechod do dorsiflexe díky jeho profilovému jádru
- Pyramidový konektor
- Výška podpatku od 0 do 20 mm

H.T.C

Výrobce: PROTEOR, Francie
Dodavatel: H.T.C, s.r.o, Ostrava

Mechanické kolenní klouby GENEX/GENOX

- Série mechanických 4osých kolenních kloubů
- Stupeň aktivity 1 a 2, flexe 150°
- Možnosti:
  - Standard
  - S uzávěrem
  - S uzávěrem a "Bouncy" stojné faze
- Pyramidové nebo lotusové proximální připojení
- Možnost rotace a aterio-posteriorního posunu adaptéru

NEUHOF

Dodavatel: Ortho-Reha Neuhof GmbH, Německo

Pneumatické kolenní klouby GENEX/GENOX P a PB

- Série pneumatických 4osých kolenních kloubů
- Stupeň aktivity 2 a 3, flexe 150°
- Možnosti:
  - Standard
  - S "Bouncy" stojné faze
- Pyramidové nebo lotusové proximální připojení
- Možnost rotace a aterio-posteriorního posunu adaptéru
- Oddělené nastavení tlumení flexe a extenze

NEUHOF

Dodavatel: Ortho-Reha Neuhof GmbH, Německo

Barevná plastová obinadla

- K zajištění a zpevnění zkušebních objímek
- Elastická a rychle tuhnoucí
- Délka: 3,6 m
- Šíře: 5 cm nebo 10 cm
- Barvy: černá, bílá, modrá, zelená, růžová

NEUHOF

Dodavatel: Ortho-Reha Neuhof GmbH, Německo

Nové výrobky

Prona Komfort

- Nový druh pahýlového návleku
- Materiál „froté" pro komfort a pohodlí
- Antibakteriální účinek
- Několik variant: bércový, stehenní, s kroužkem a bez kroužku

Výrobce: VUP Medical, a. s.
Dodavatel: VUP Medical, a. s., Brno

Komet 217R1

- Obuv s nízkou stavební výškou pro odlehčení části nohy v outdoorovém designu
- Rigidní podrážka z profilovaného protiskluzného materiálu
- Podporuje hojení ran v přednoží
- Vyjímatelná polstrovaná vložka k rozložení tlaku
- Nastavitelné suché zipy pro upevnění nohy i s objemnými obvazy

Výrobce: Streifeneder ortho.production GmbH, Německo
Dodavatel: ORTHO-AKTIV, spol. s r.o., Luže

GenuSupport.frontal 56R1

- Rámová kolenní ortéza se 4bodovým principem pro stabilizaci kolenního kloubu
- Snadná aplikace i u ležících pacientů
- Nová slitina aluminia/magnesia
- Váhově optimalizovaný kovový rám
- Pro postoperativní vybavení po rupturách křížových vazů, menisků a dalších poraněních

Výrobce: Streifeneder ortho.production GmbH, Německo
Dodavatel: ORTHO-AKTIV, spol. s r.o., Luže

GenuSupport 55R1

- Rámová kolenní ortéza se 4bodovým principem pro stabilizaci kolenního kloubu
- Nová slitina aluminia/magnesia
- Váhově optimalizovaný kovový rám
- Pro postoperativní vybavení po rupturách křížových vazů, menisků a dalších poraněních

Výrobce: Streifeneder ortho.production GmbH, Německo
Dodavatel: ORTHO-AKTIV, spol. s r.o., Luže

Jewett – T36BSIDRO

- Tříbodová stavebnicová stabilizační ortéza s pohyblivým pánevním ramenem
- Velikosti: S, M, L, XL

Výrobce: Tecnoway S.r.l., Itálie
Dodavatel: DelOrtis s.r.o., Olomouc

NEUHOF
ORTHO-REHA

We innovate
to mobilize





To pravé na dosah...

www.ortho-reha-neuhof.de


ottobock.
Quality for life
Chodidla Runner
Žij pohybem! Žij sportem!
www.ottobock.cz